Clínica Universitária de Radiologia
ADI Associação para o Desenvolvimento da Imagiologia nos CHUC

Caso Clínico

Serviço de Imagem Médica
Centro Hospitalar e Universitário de Coimbra
Direcção: Prof. Doutor Filipe Caseiro-Alves

Marta Barros
Interna 1ºano de Radiologia do CHUC

Informação clínica

- Homem, 94 anos

AP:

- PTA direita
- HTA e IC
- Obstipação crónica

Informação clínica – SU 11/10/2014

HDA:

- Doente com história de abcesso apendicular já drenado percutaneamente, vem ao SU por agravamento da dor na FID.
- Febre?
- Sem queixas urinárias ou do trânsito intestinal.
- Nega náuseas ou vómitos.

Estudo Analítico – 11/10/2014

- Hb 14,3g/dL
- Leucócitos 8.8 x10^9/L (N:4.0 - 10.0x10^9/L)
- Plaquetas 240x10^9/L
- PCR **5.14** mg/dL (N: 0-0,5mg/dL)

Ecografia FID

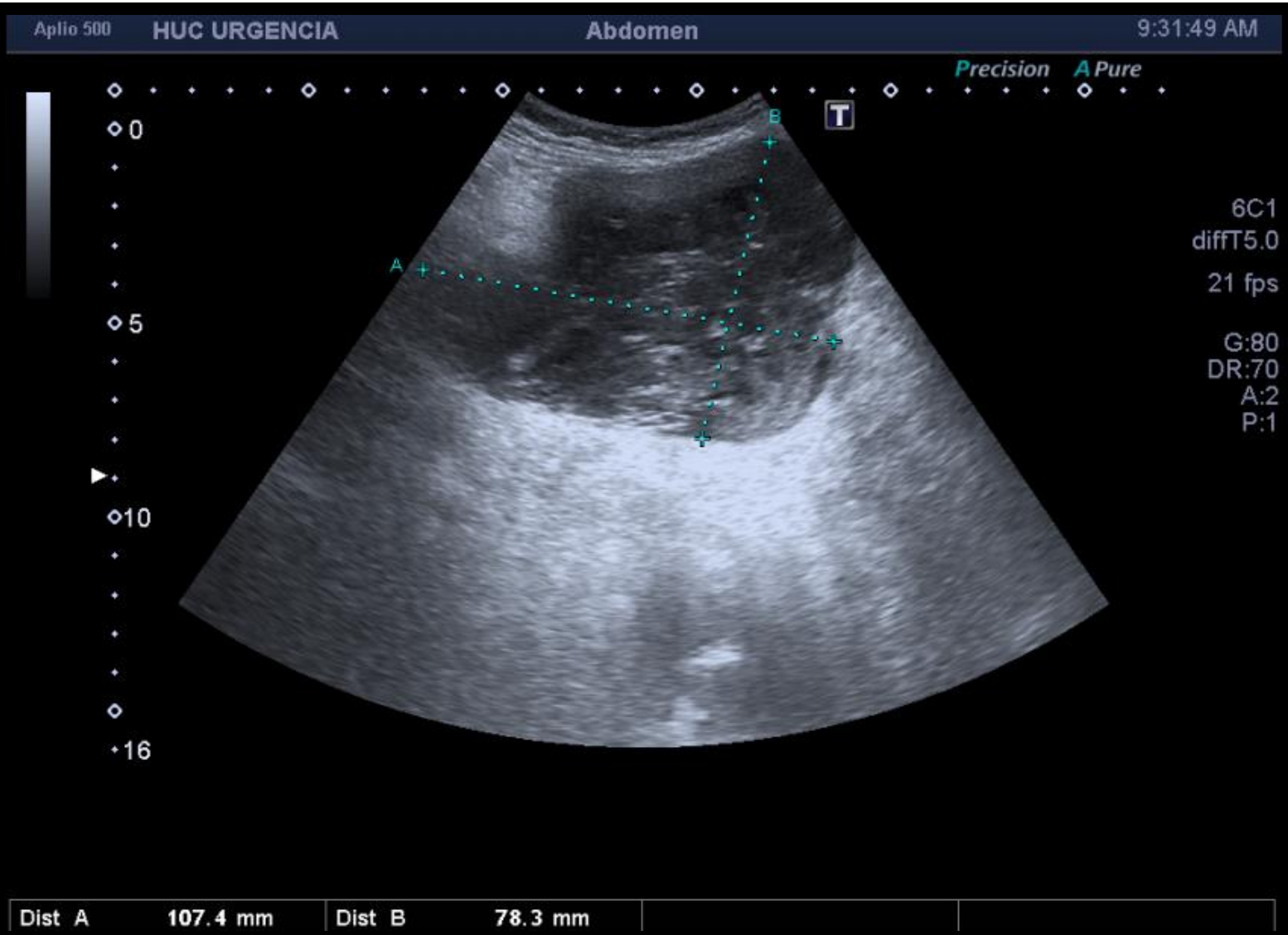

Ecografia FID

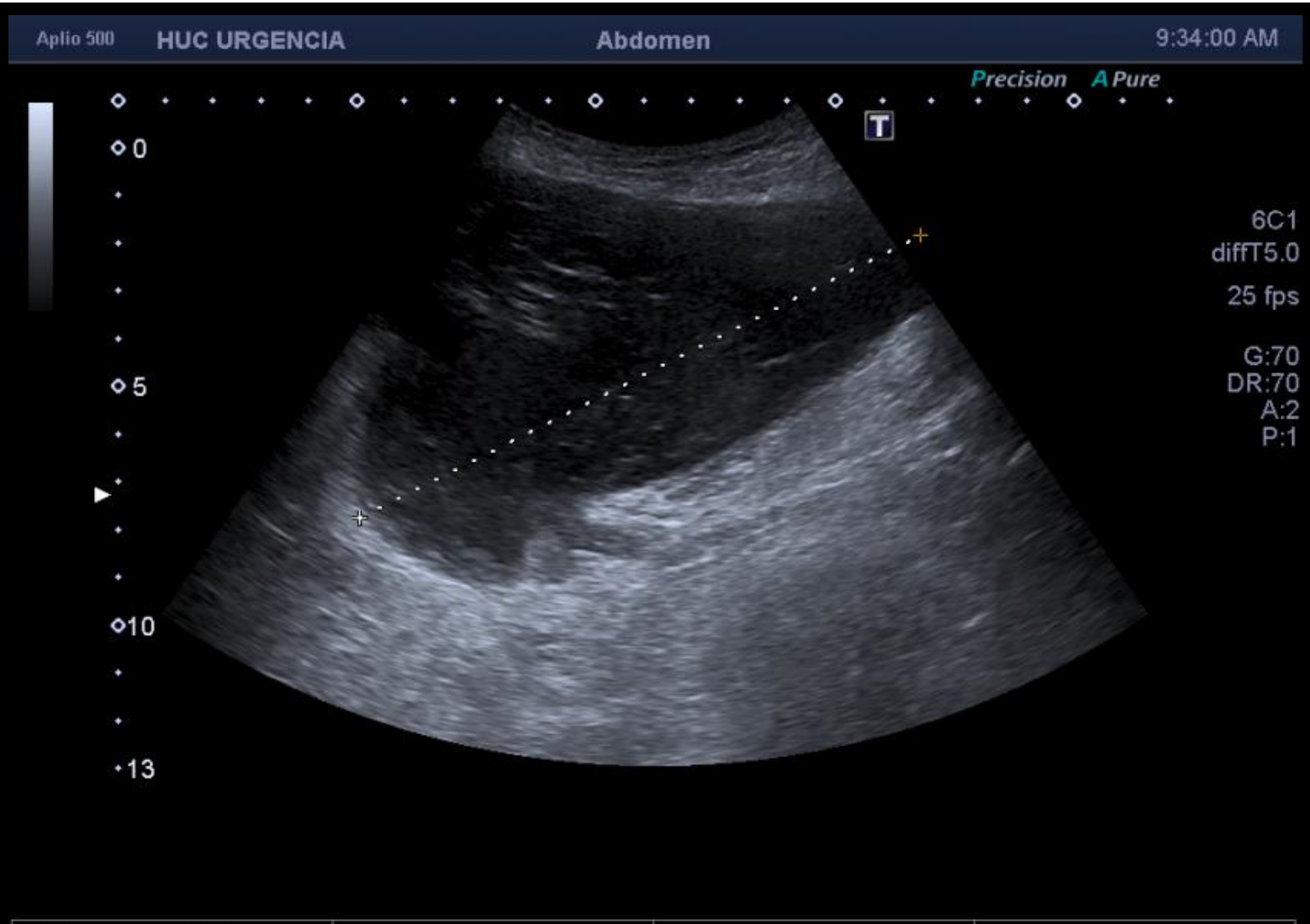

Ecografia FID

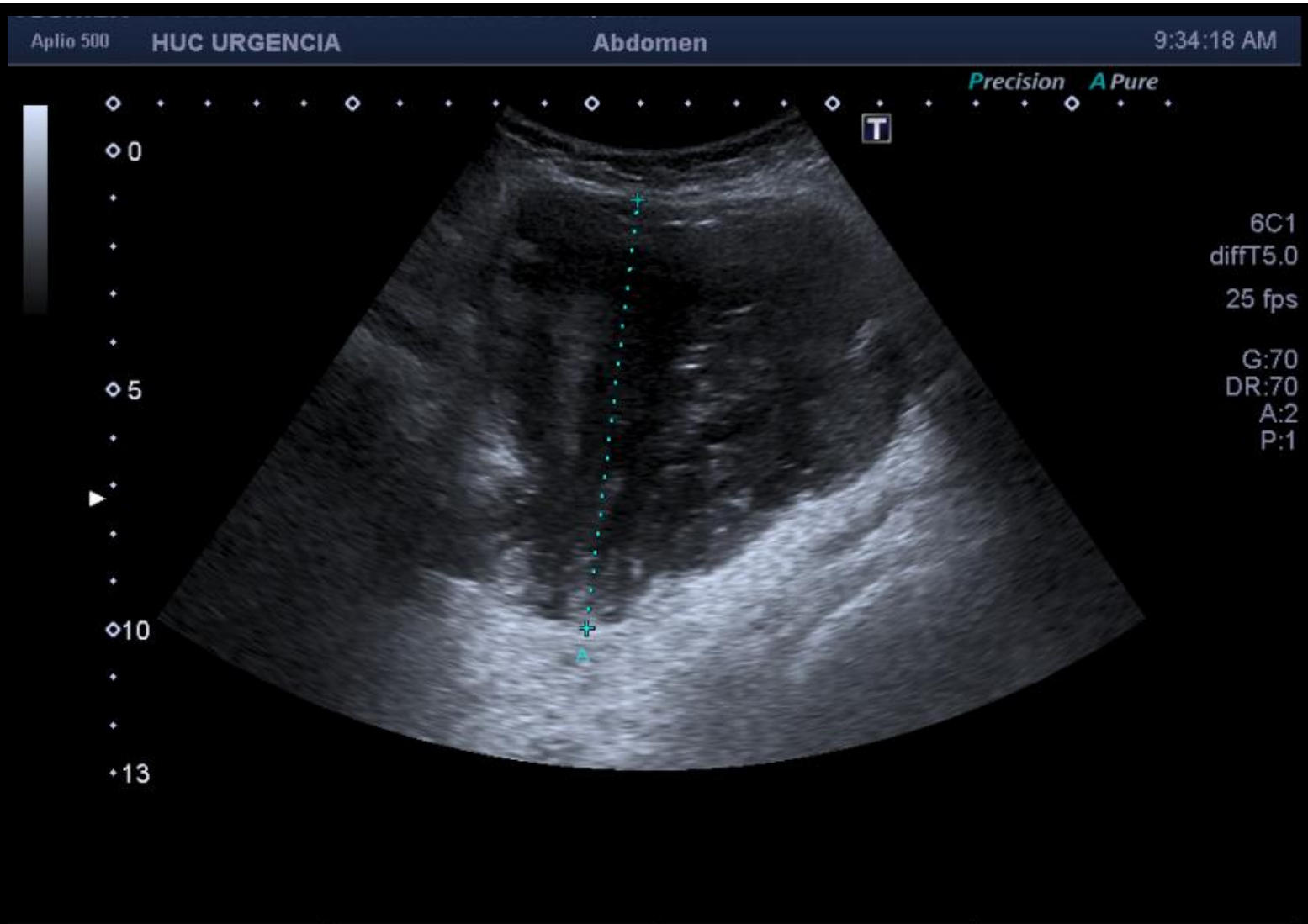

Achados na Ecografia

- Massa quística alongada localizada na espessura da parede abdominal da FID e estendendo-se profundamente para a cavidade abdominal, com 9 x 13 x 8 cm.
- Parede fina e contornos lobulados;
- Hipoecogénica, com ecos internos e conteúdo heterogéneo sugerindo que o quisto é preenchido por líquido não simples.

- Não apresenta vascularização no estudo Doppler-cor

- Restante estudo abdominal sem alterações no presente contexto clínico.
- Não se observa derrame peritoneal.

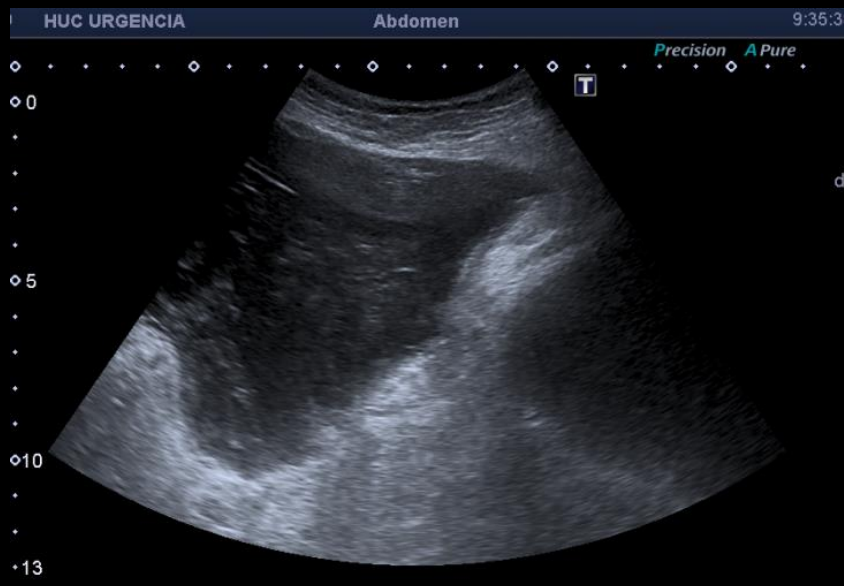

Realizou estudo tomodensitométrico antes e após administração de contraste iodado endovenoso.

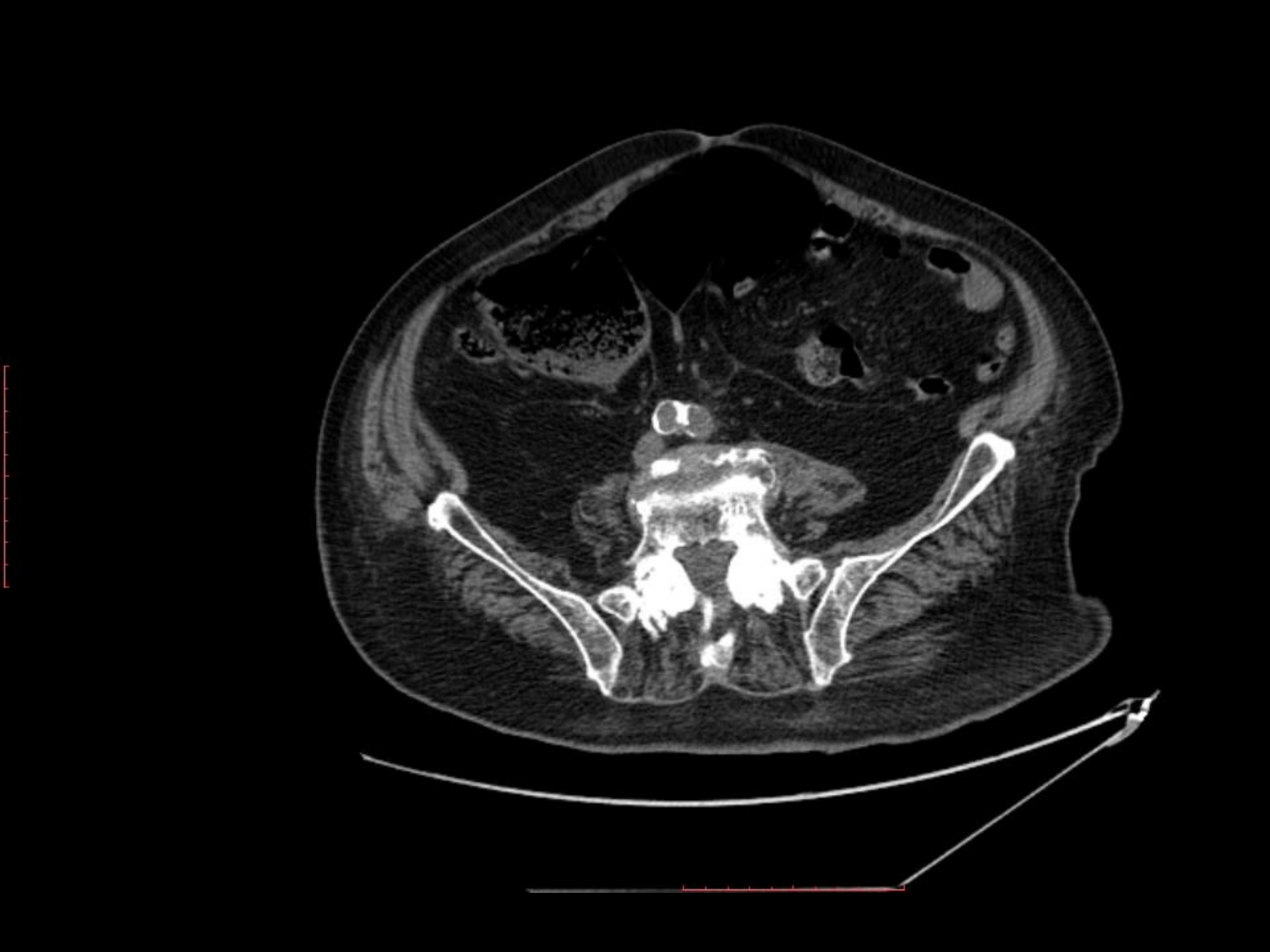

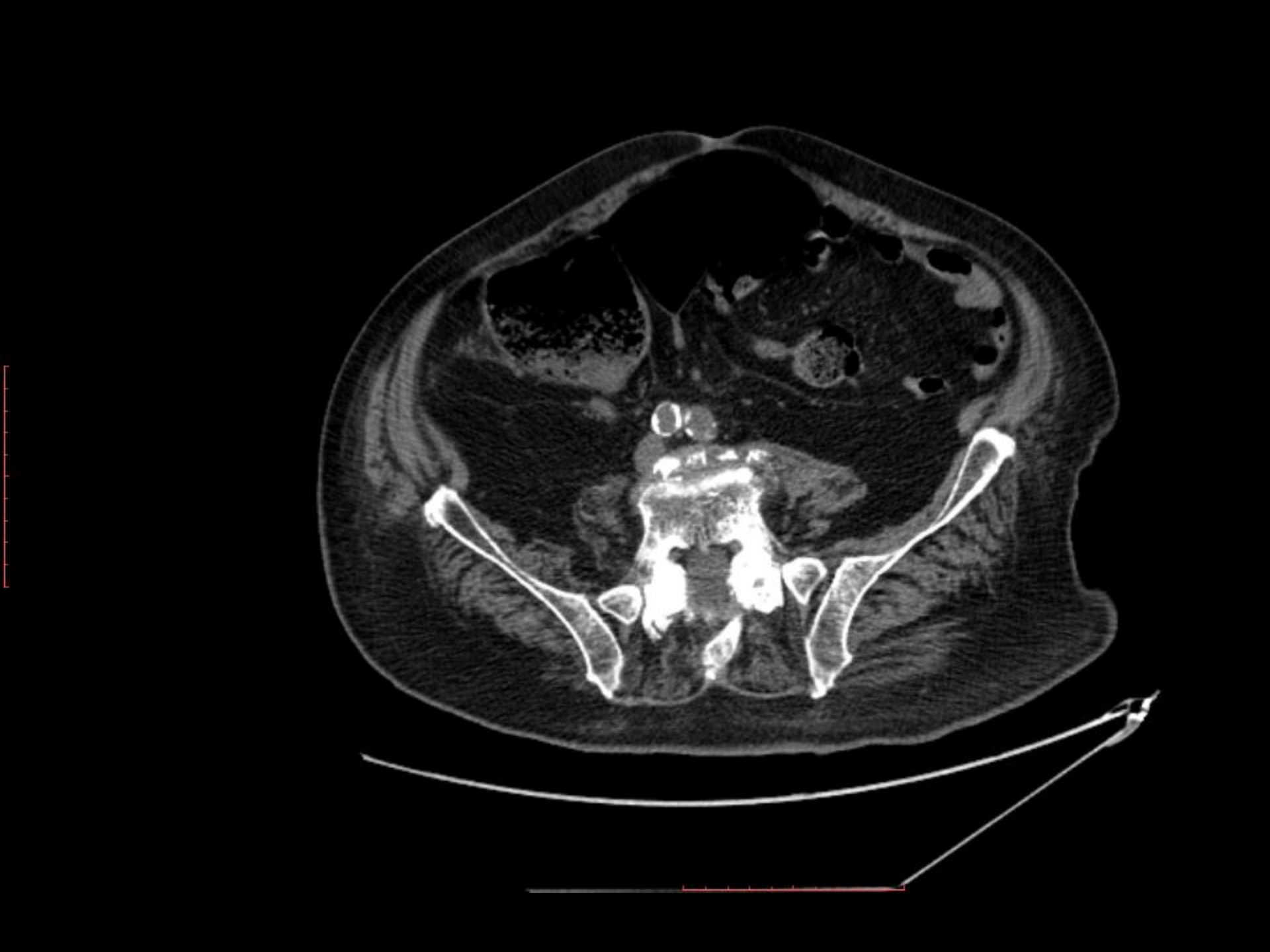

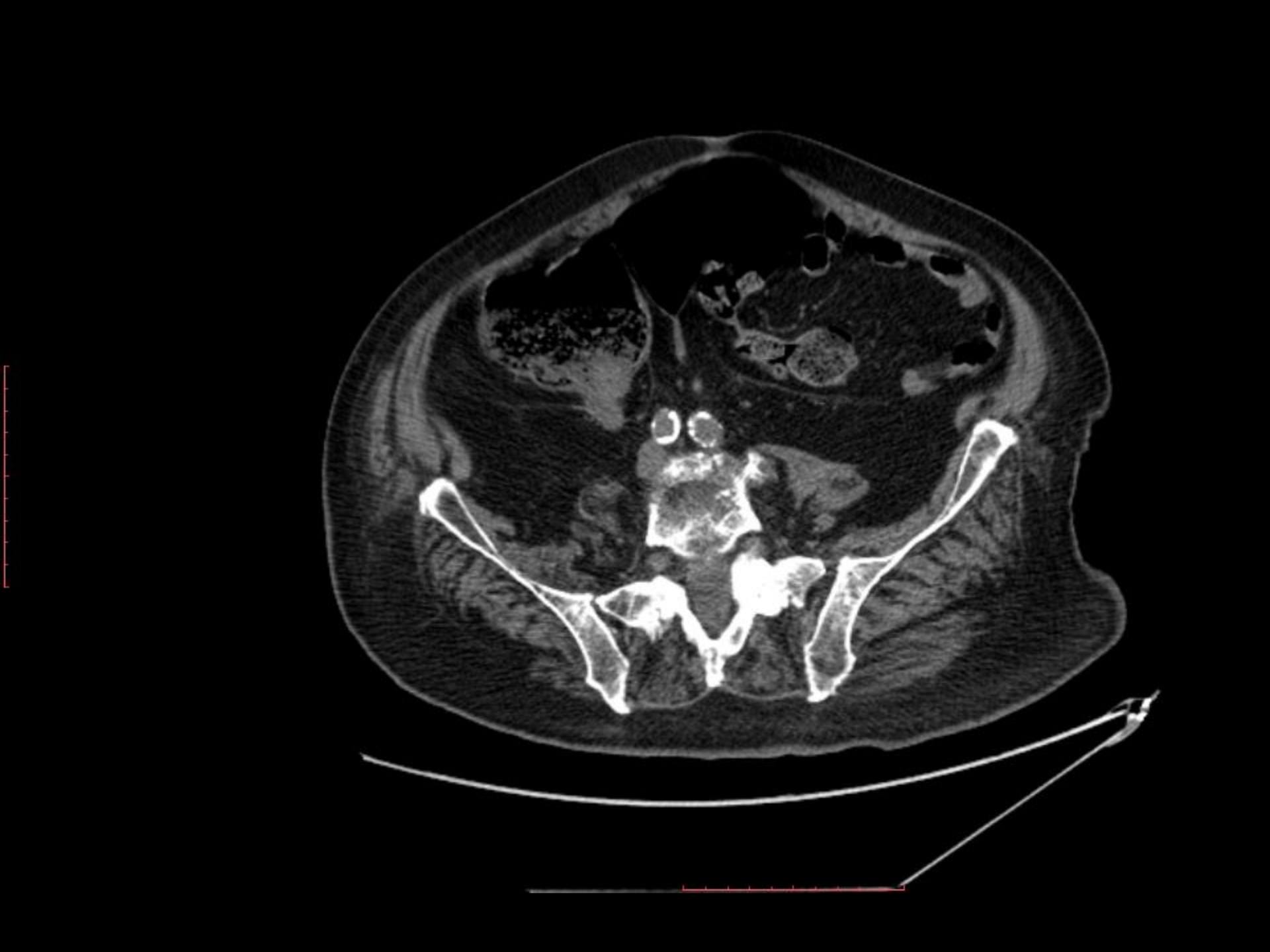

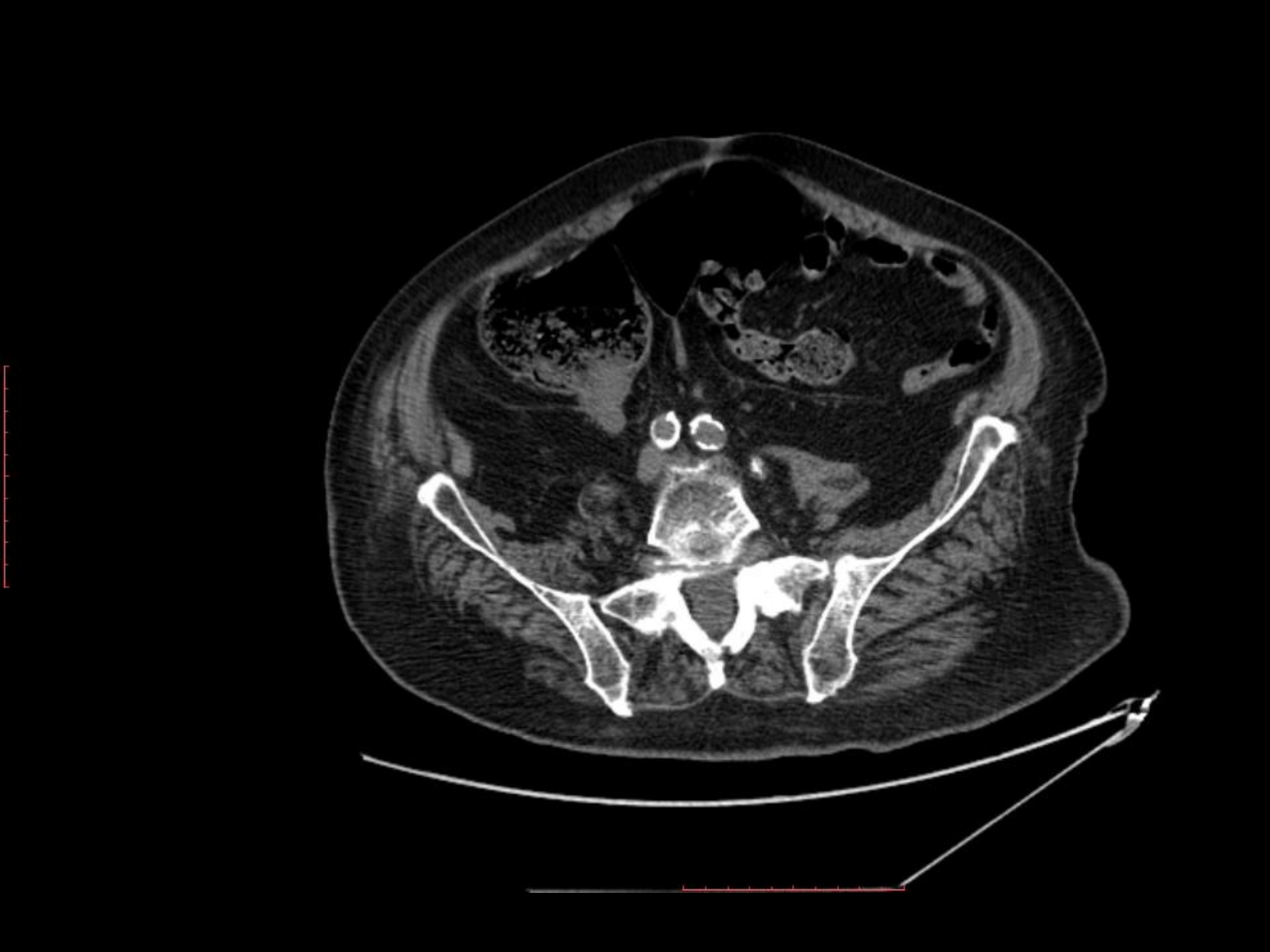

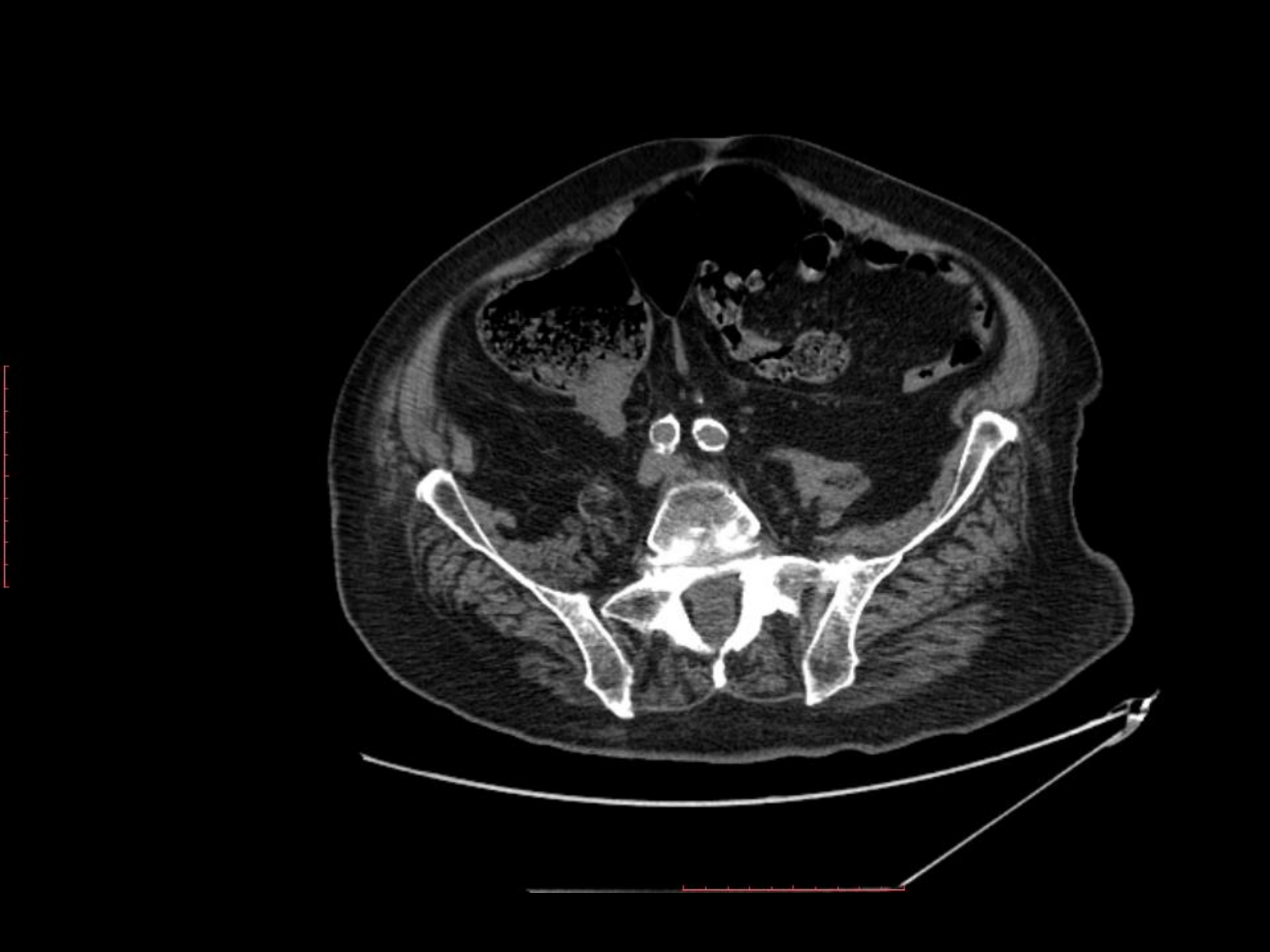

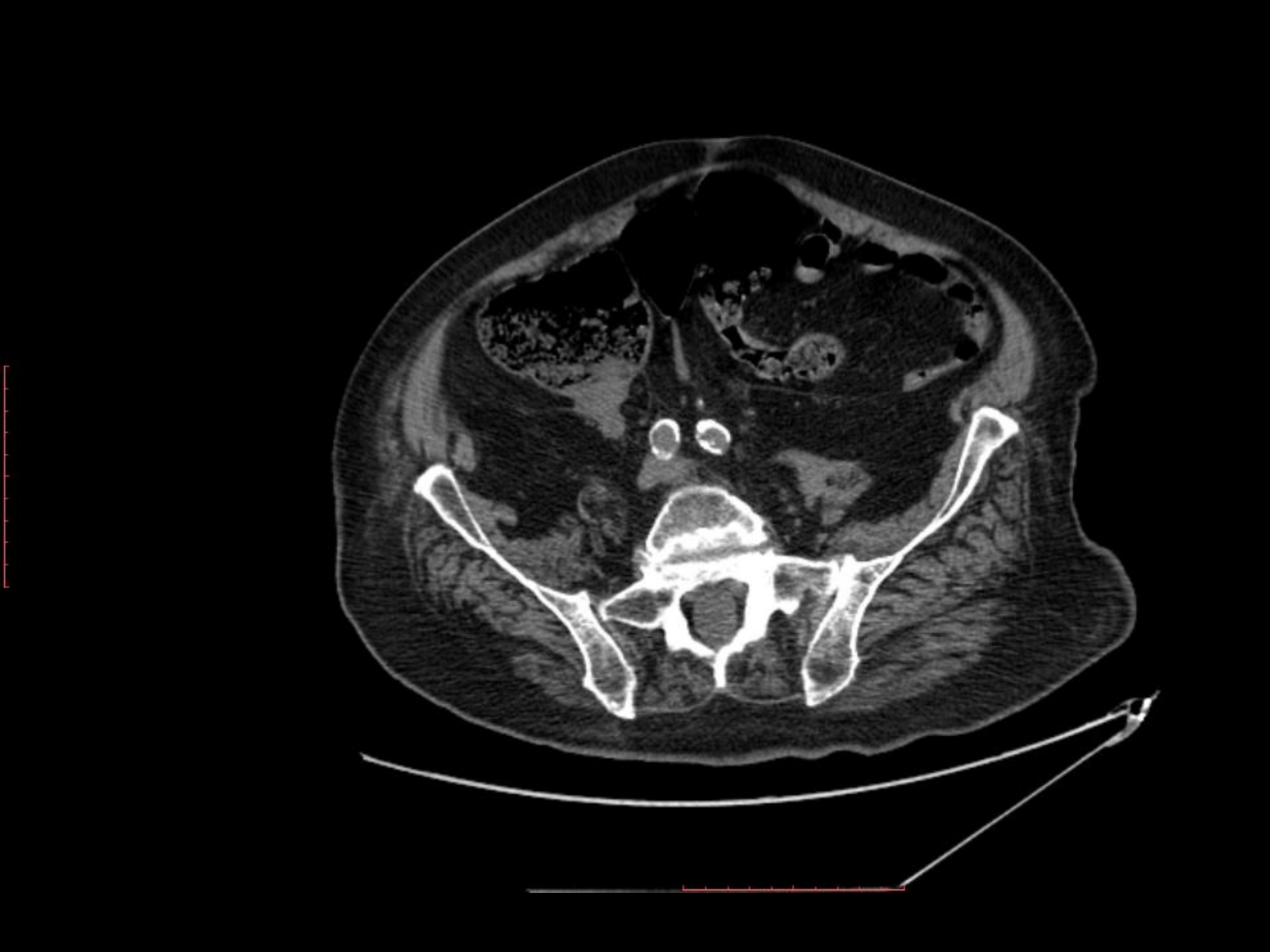

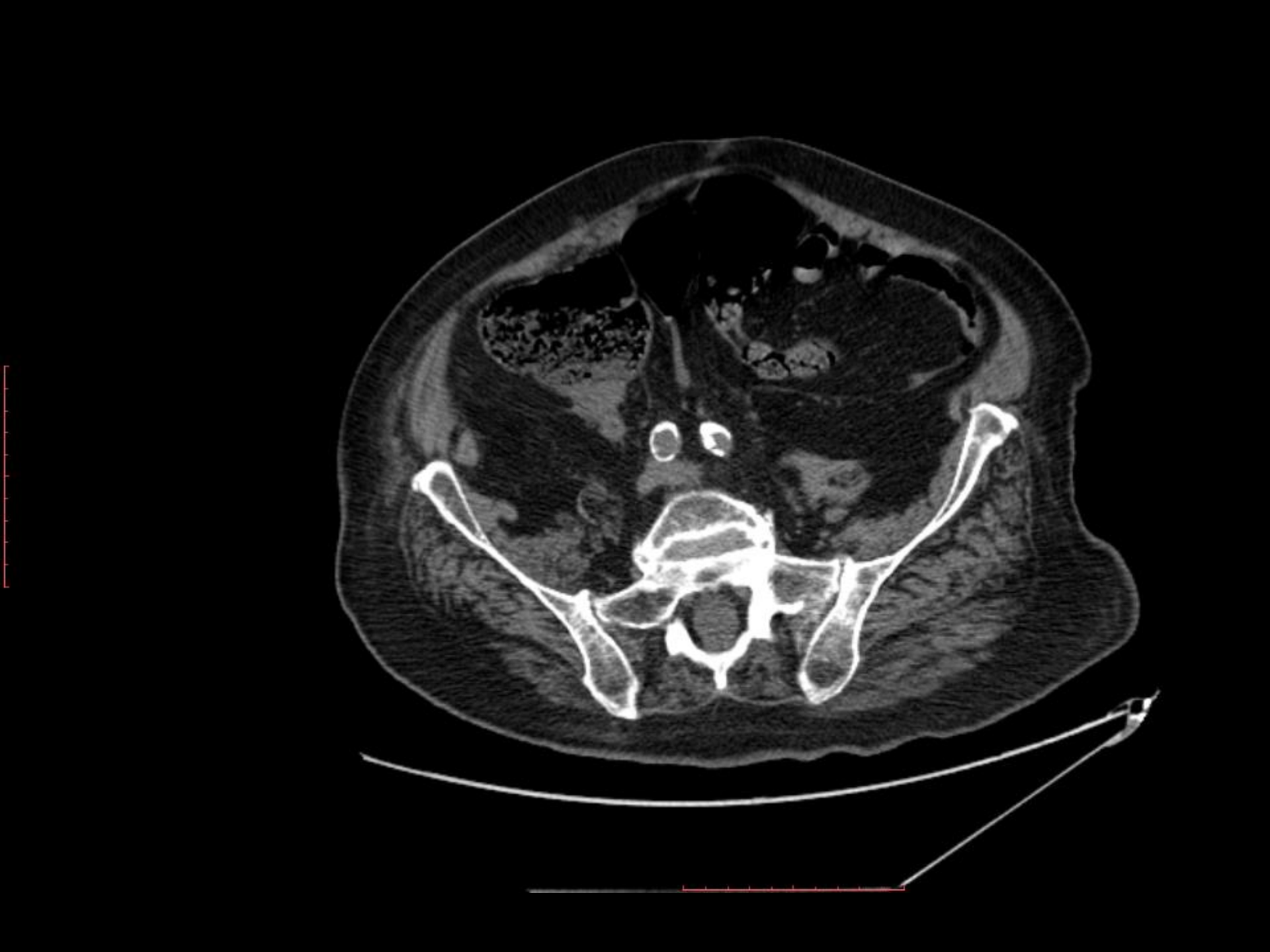

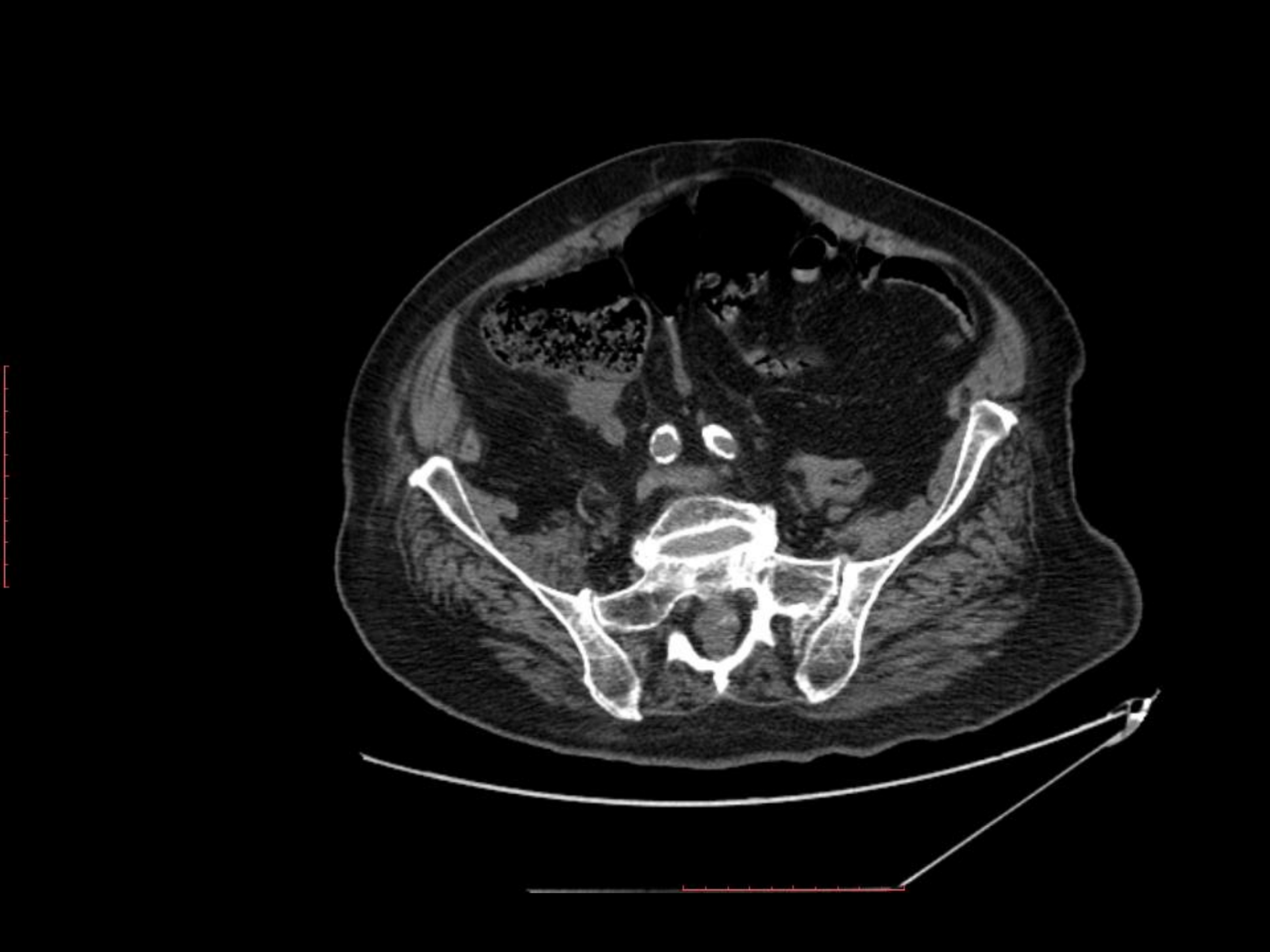

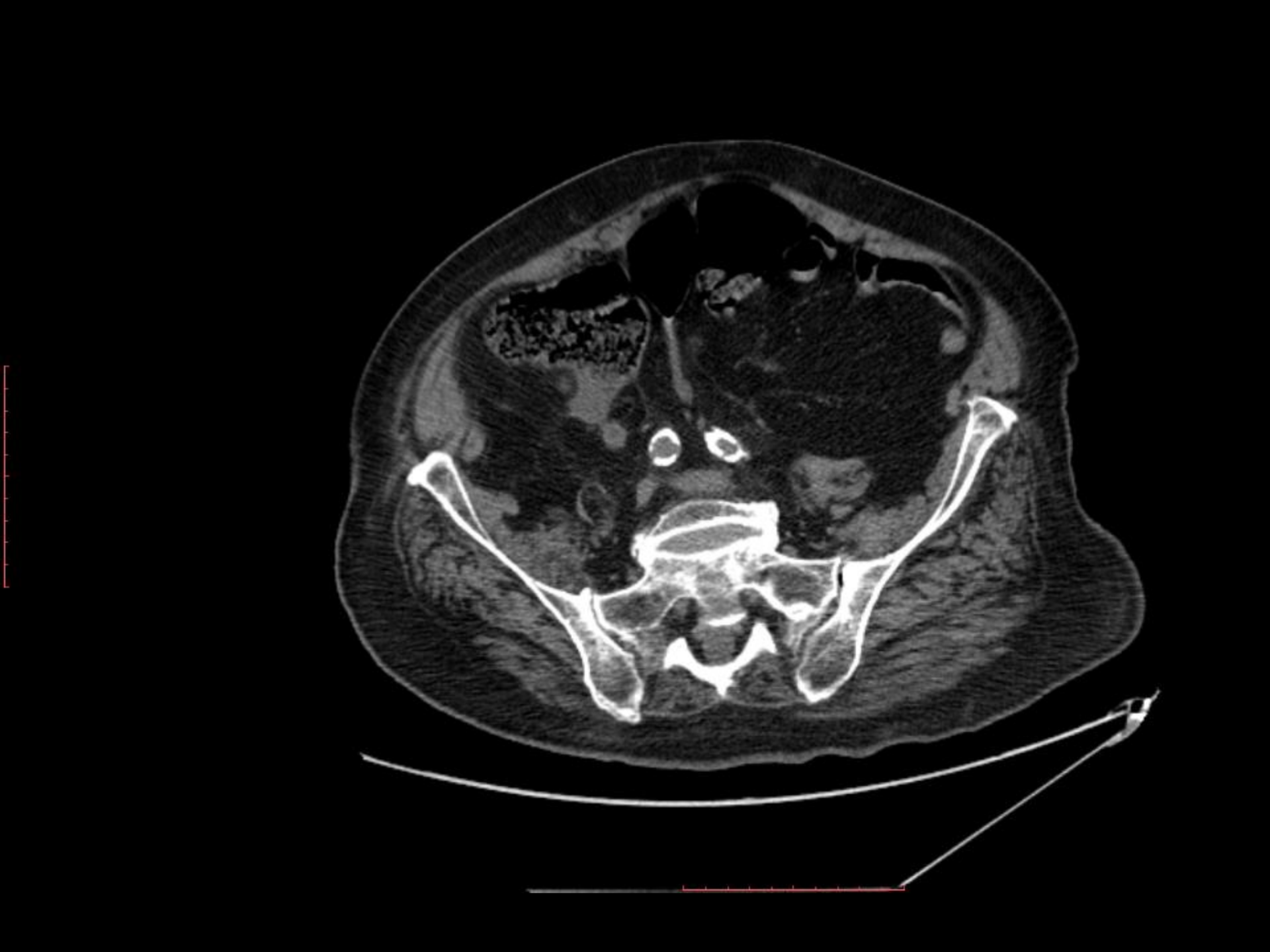

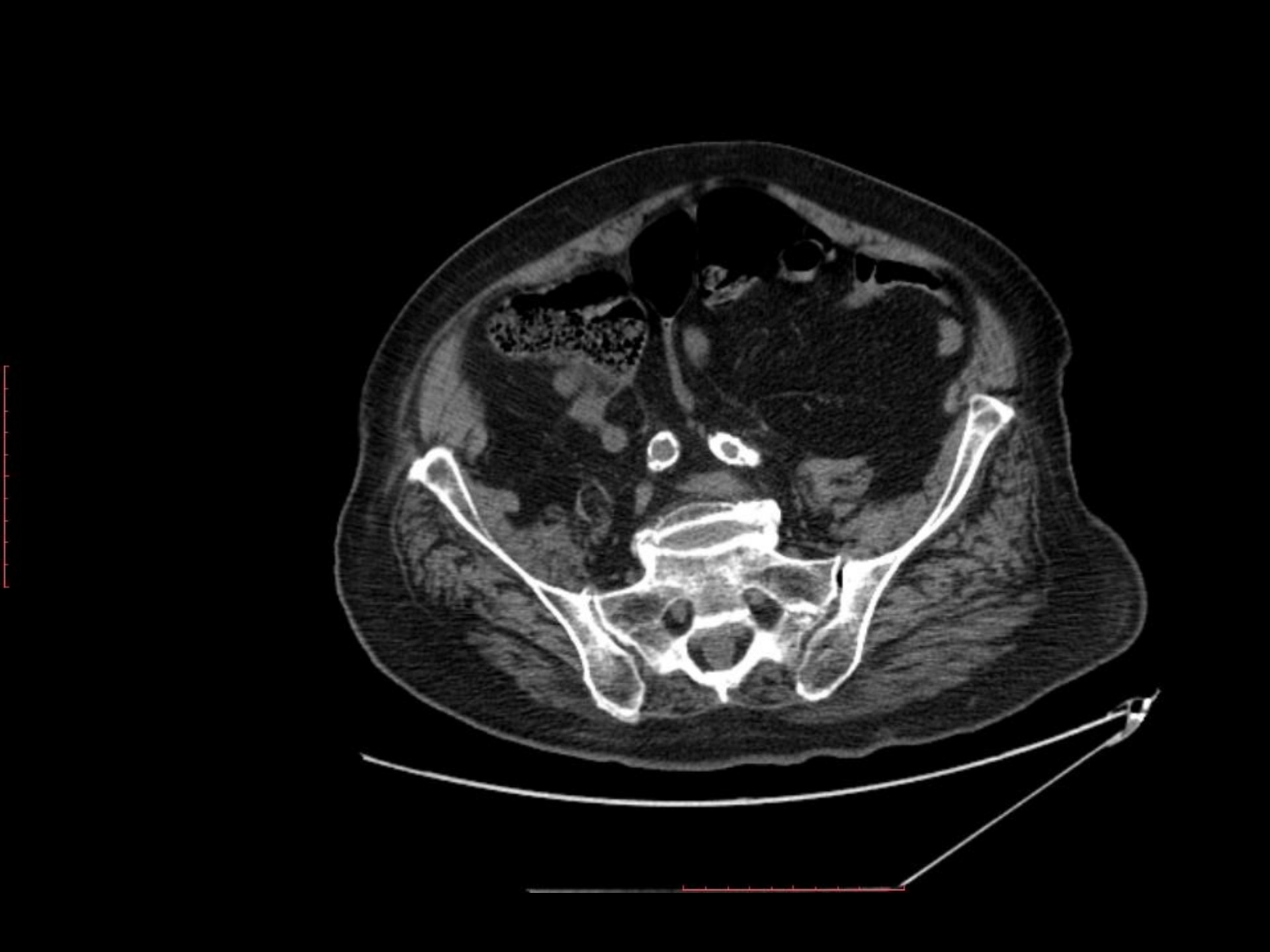

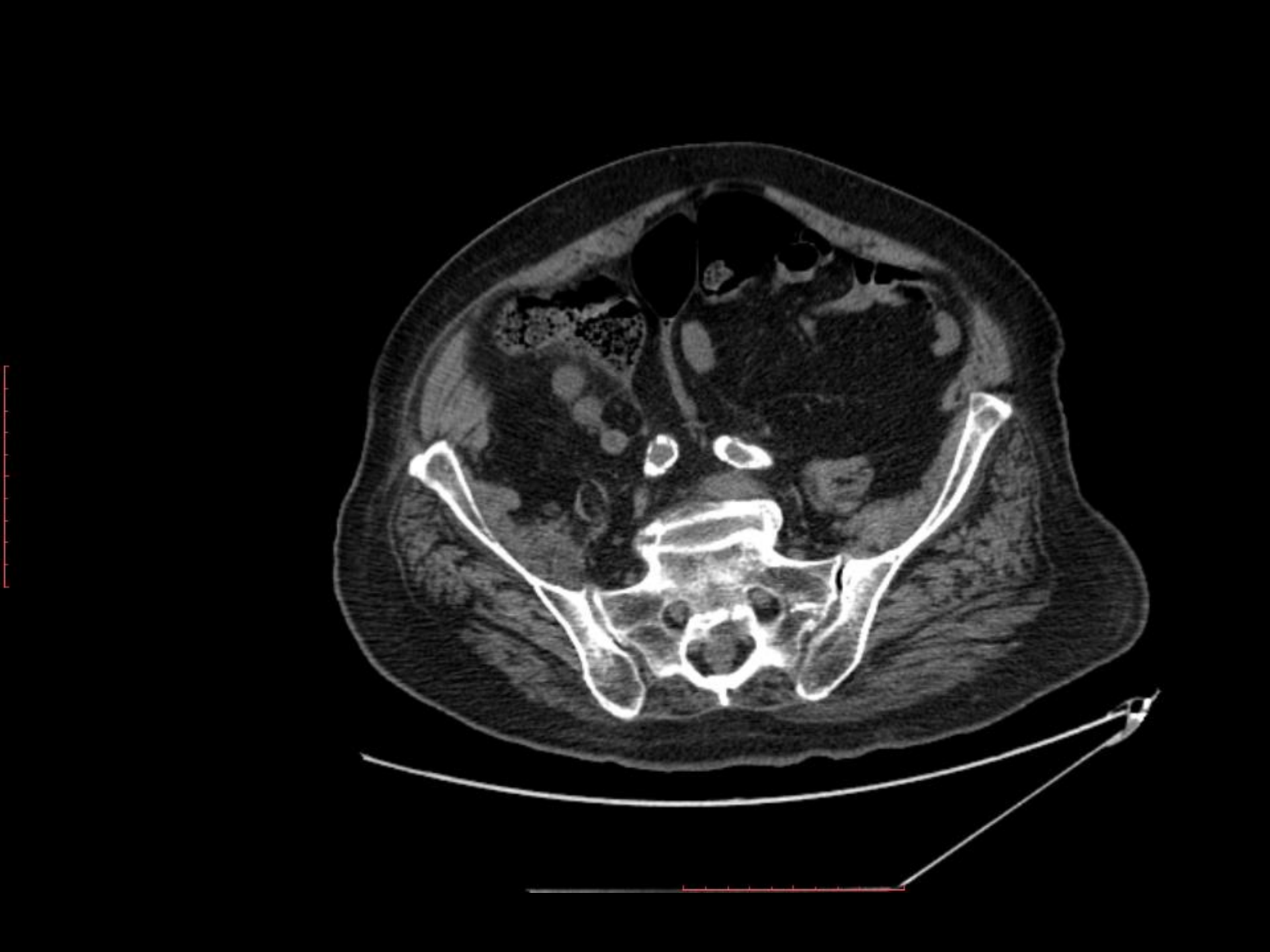

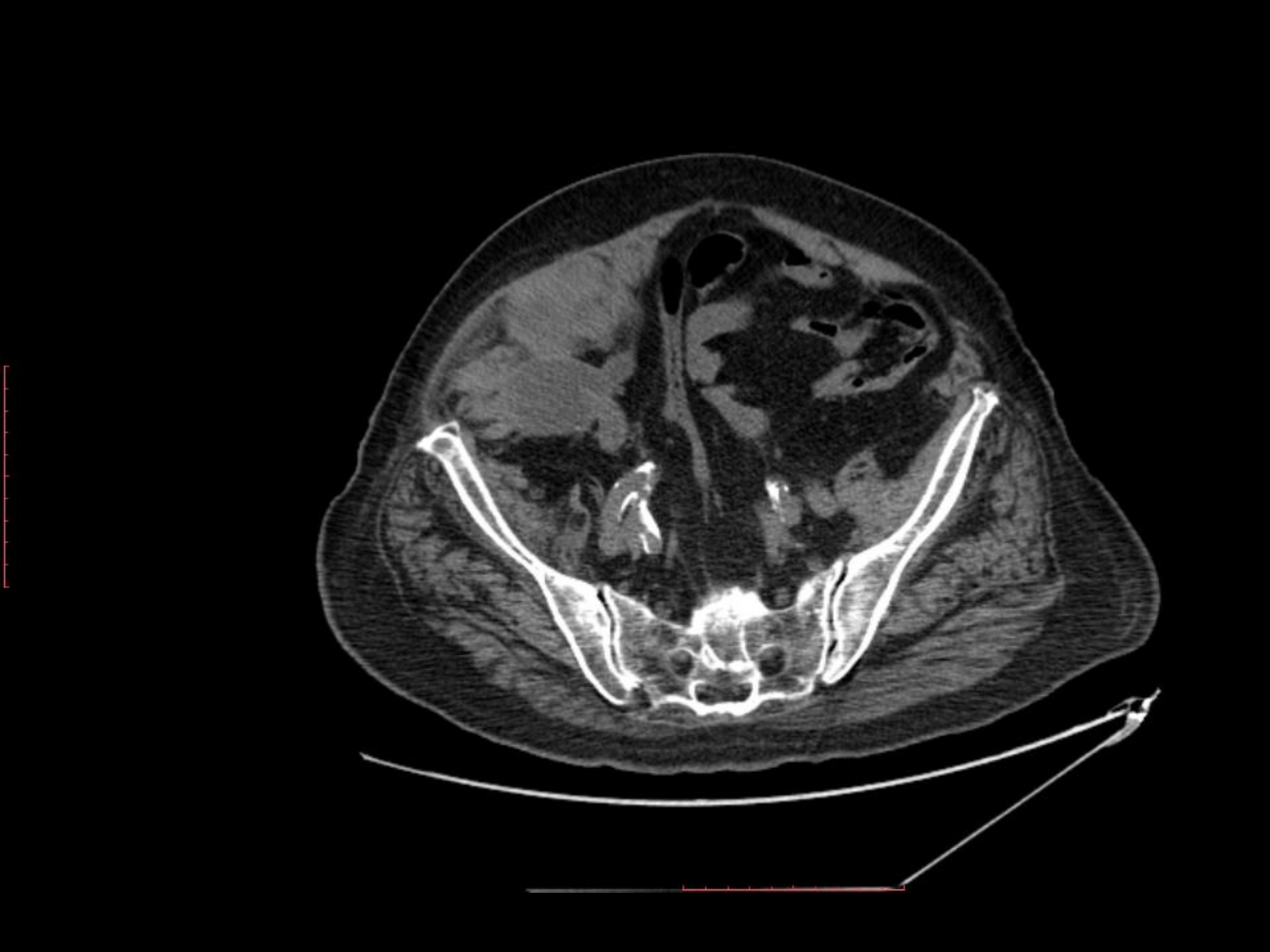

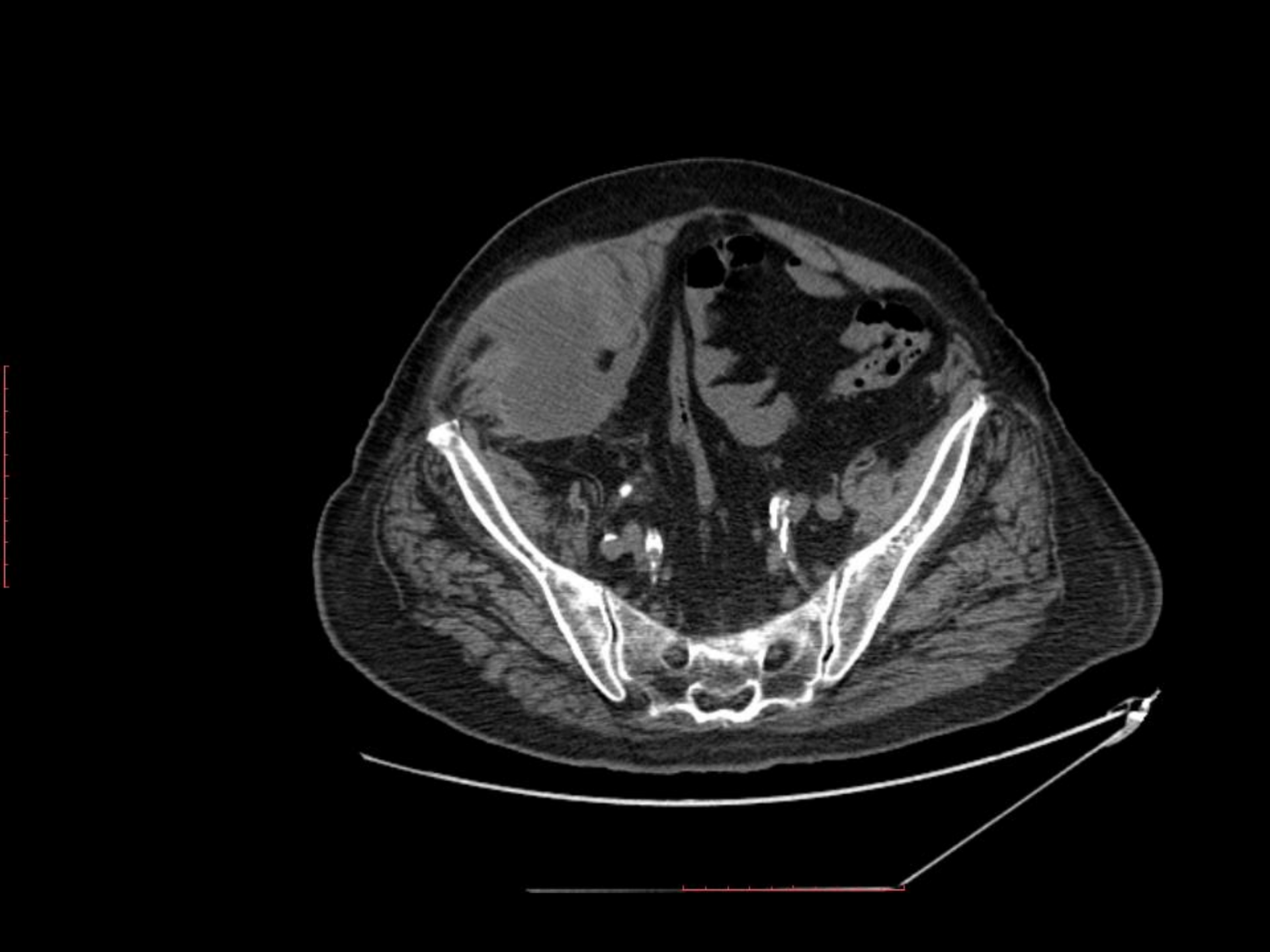

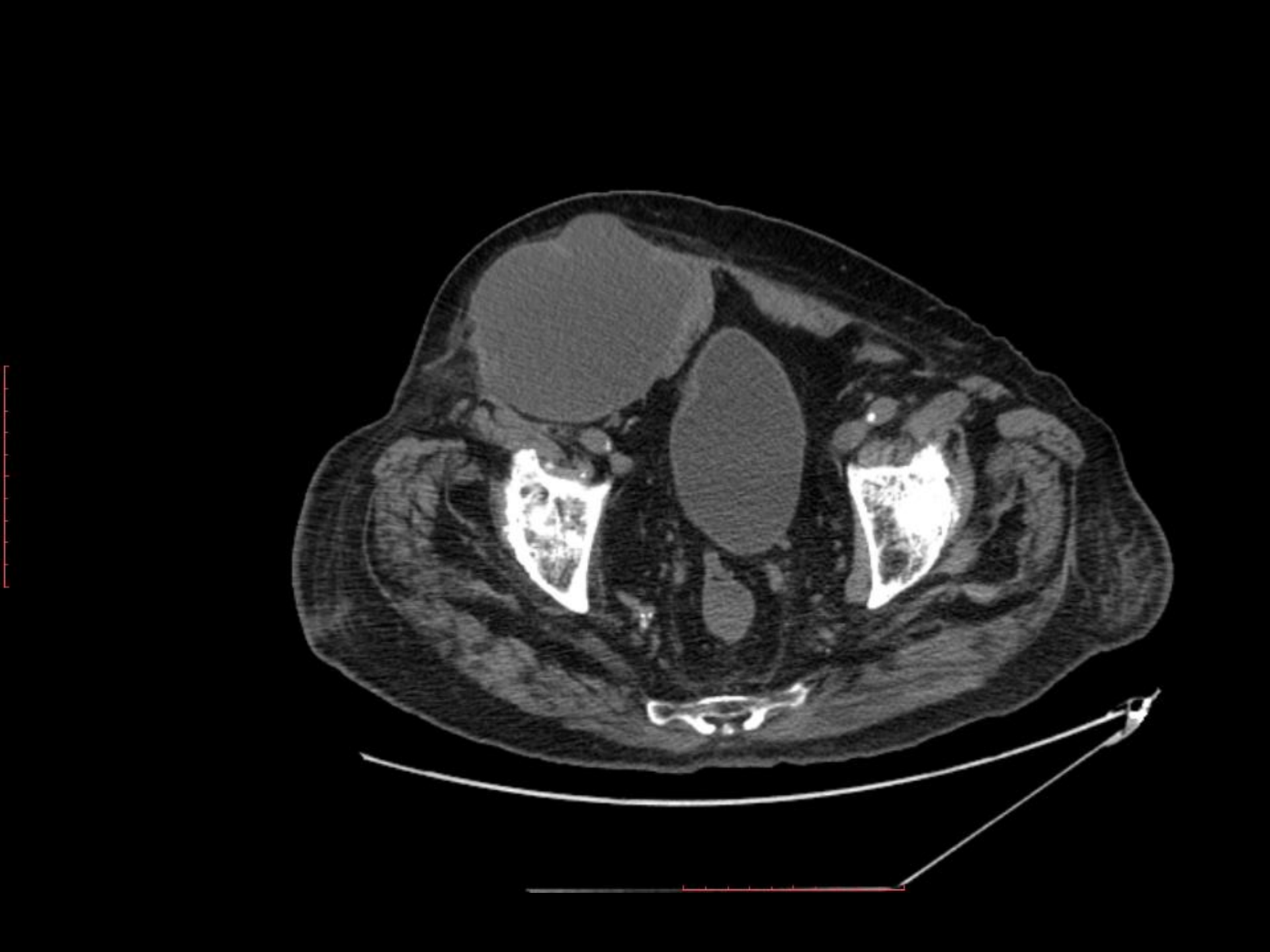

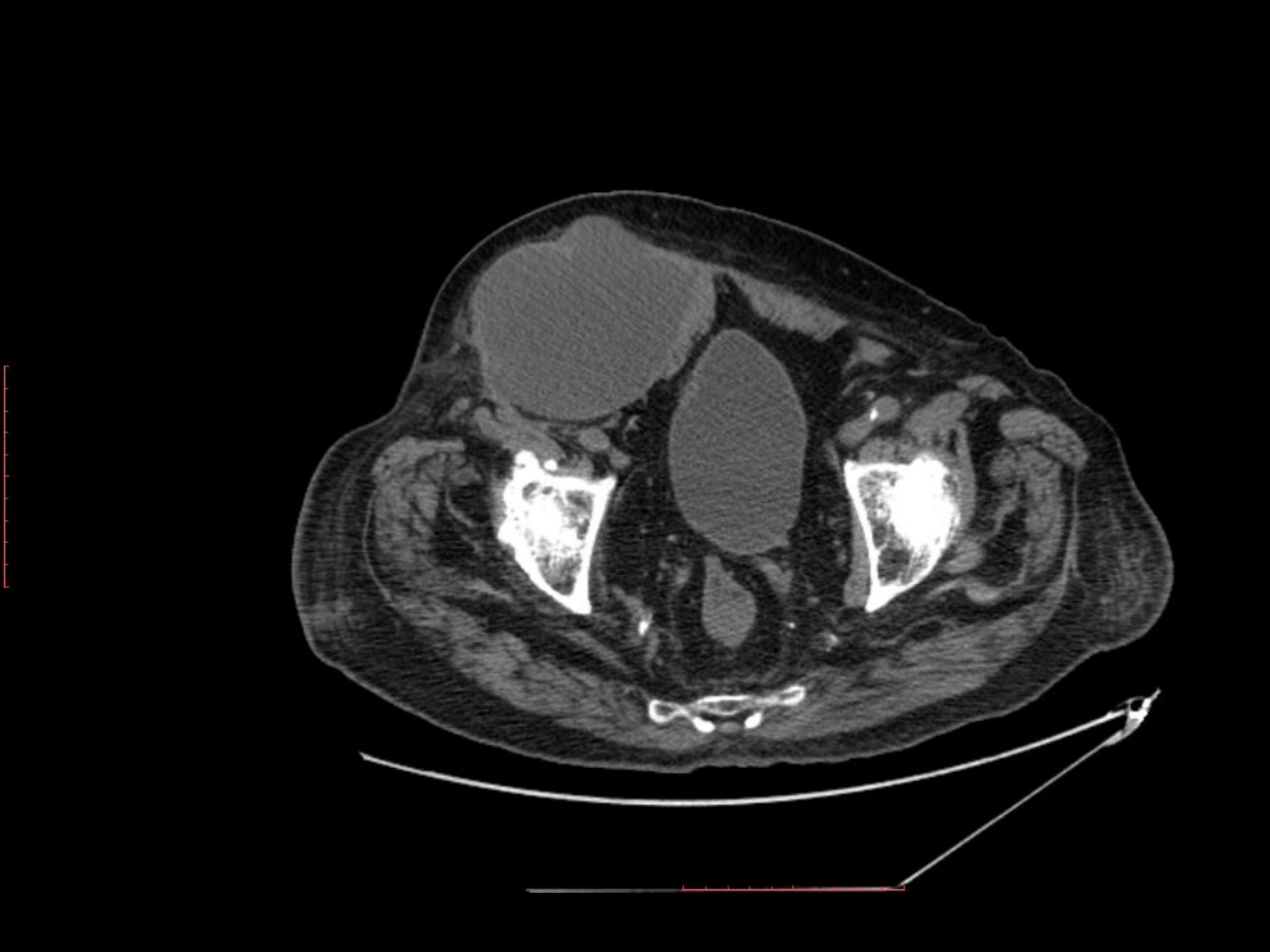

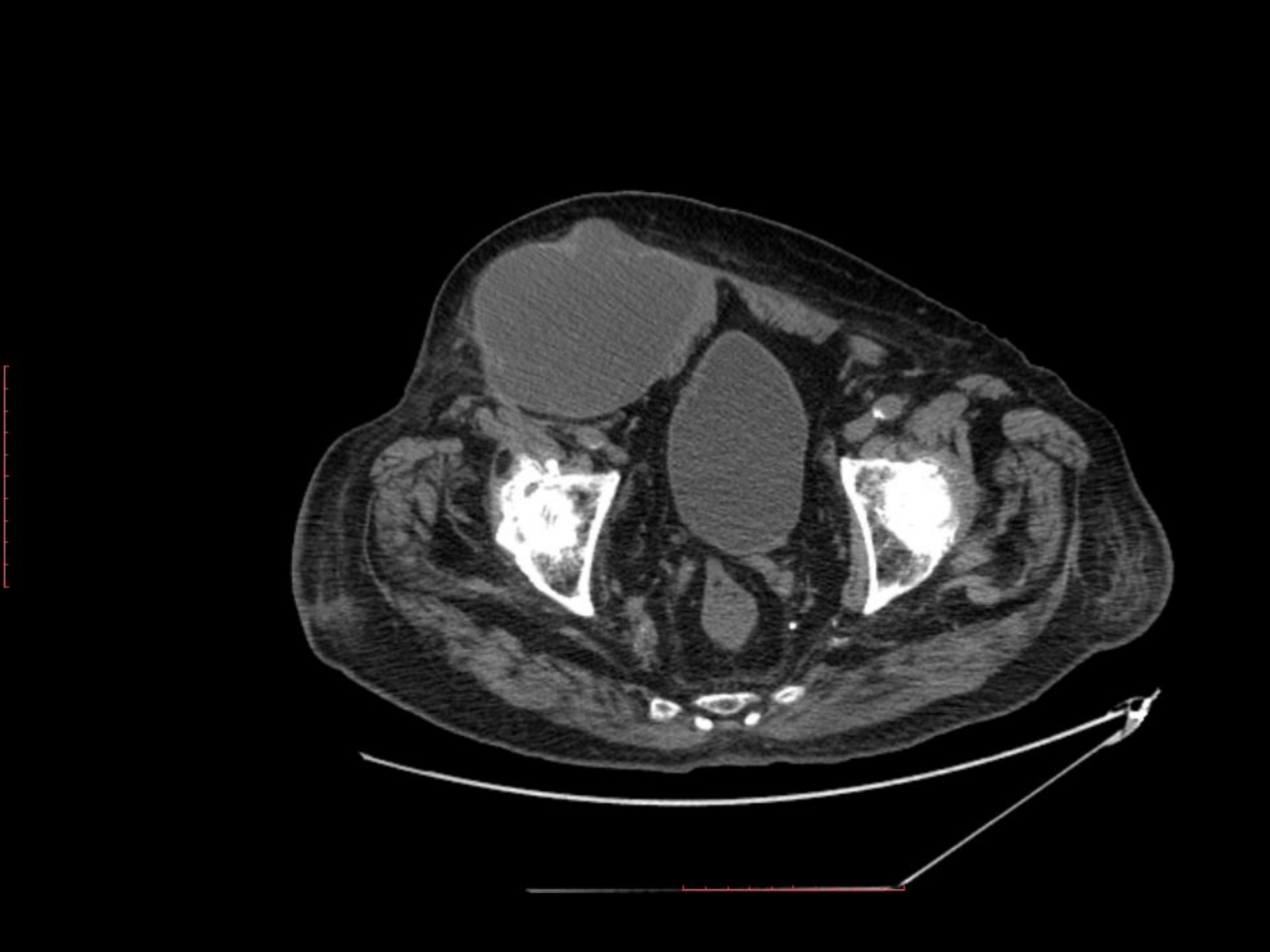

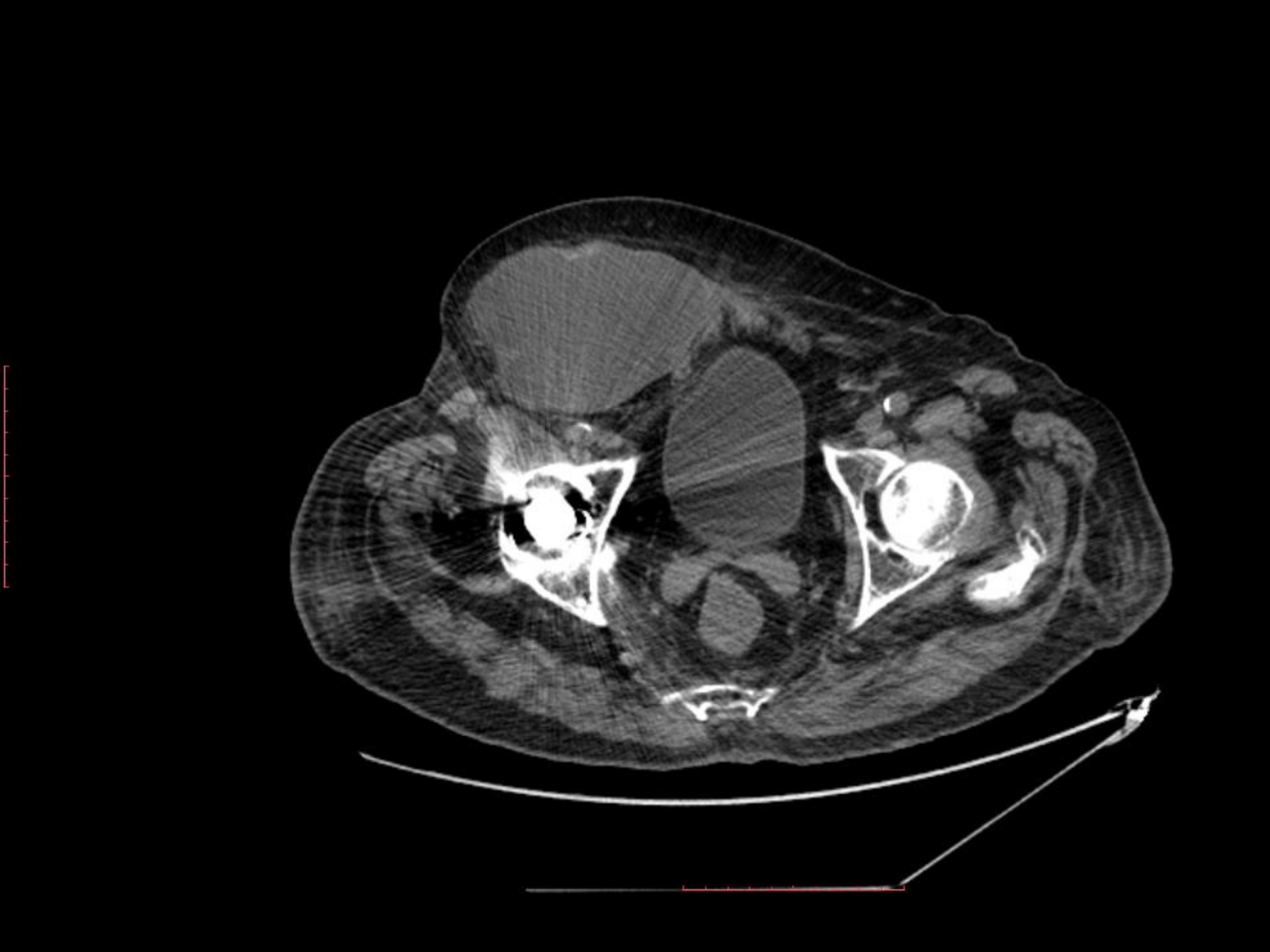

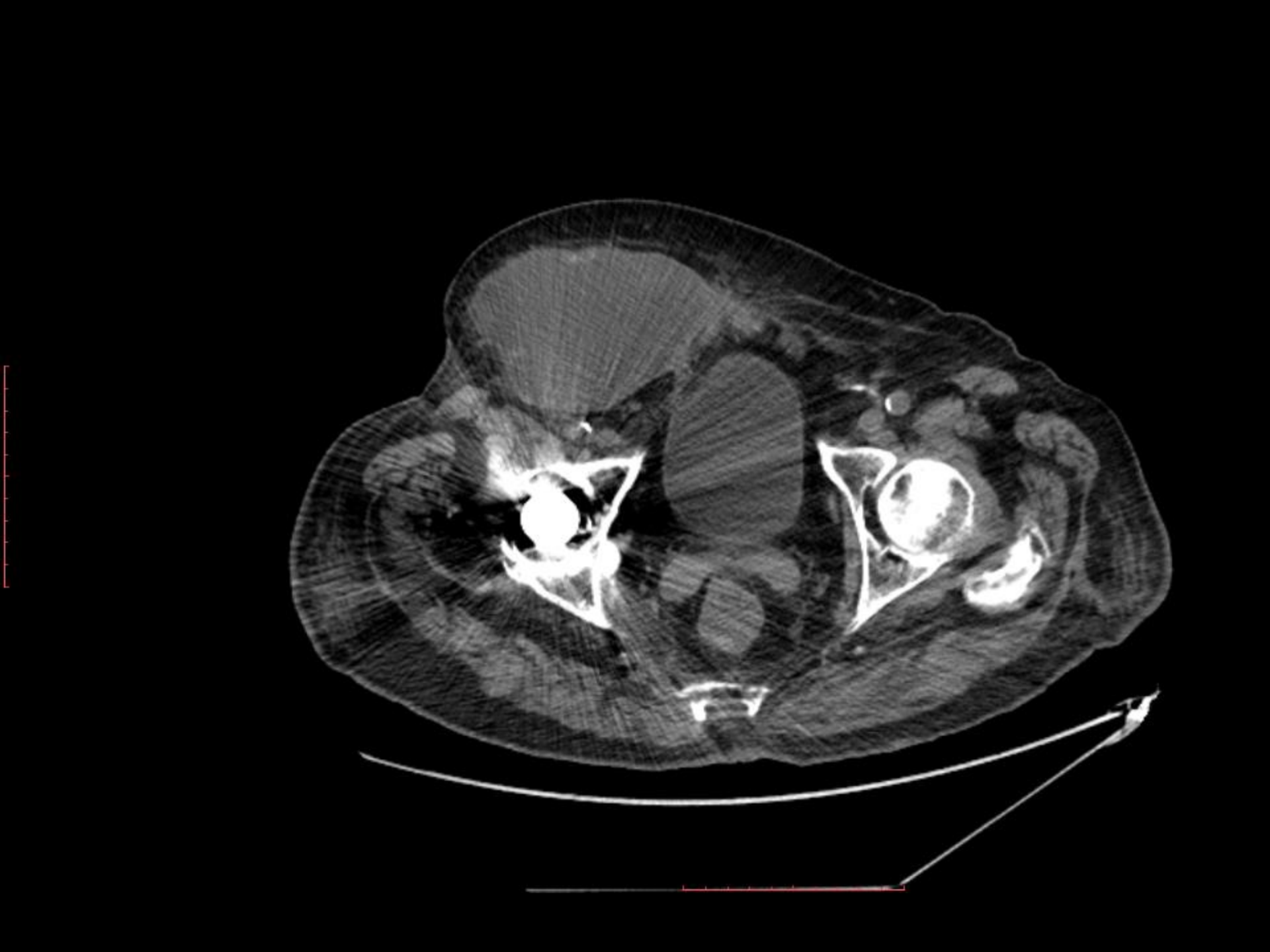

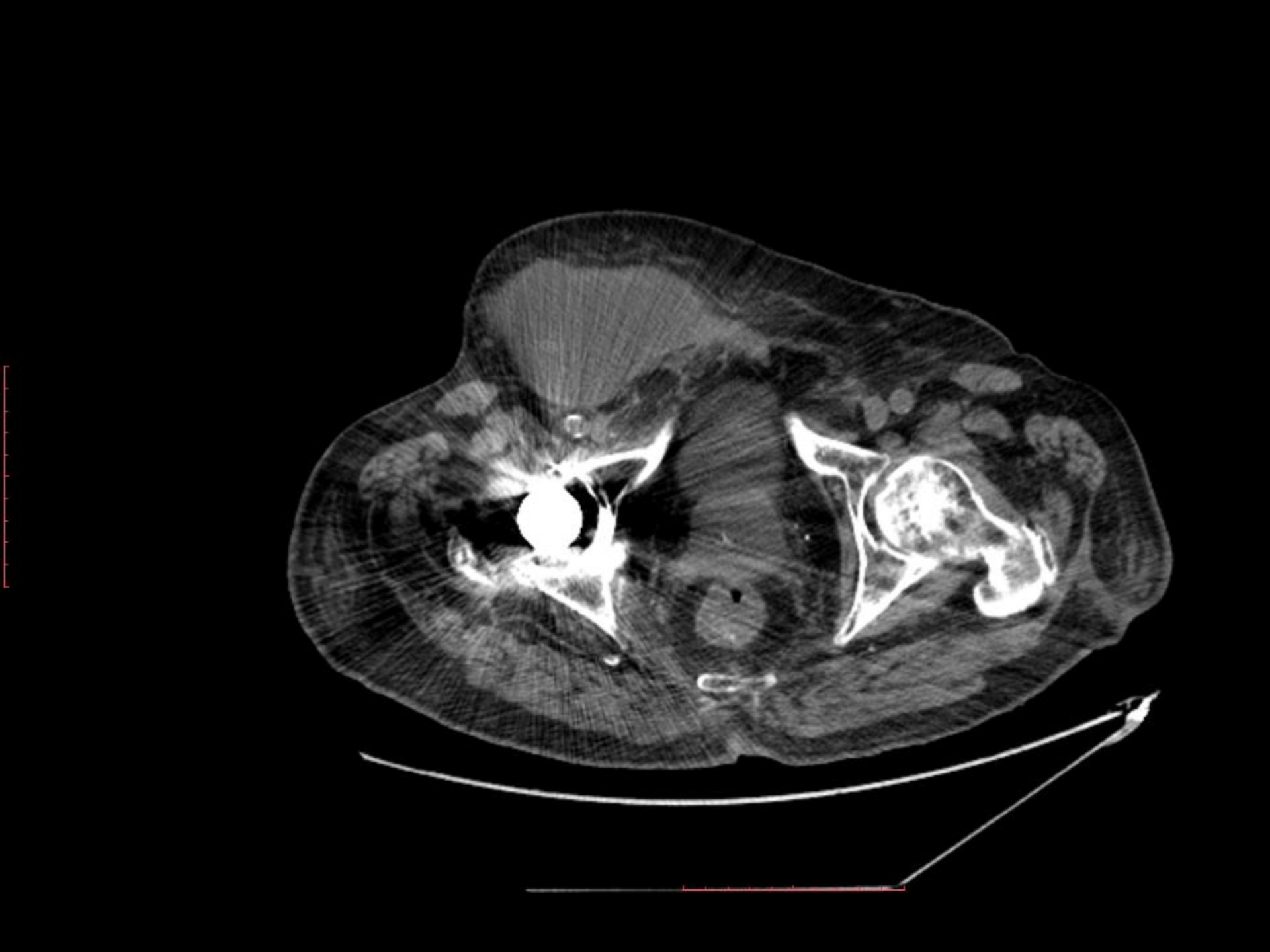

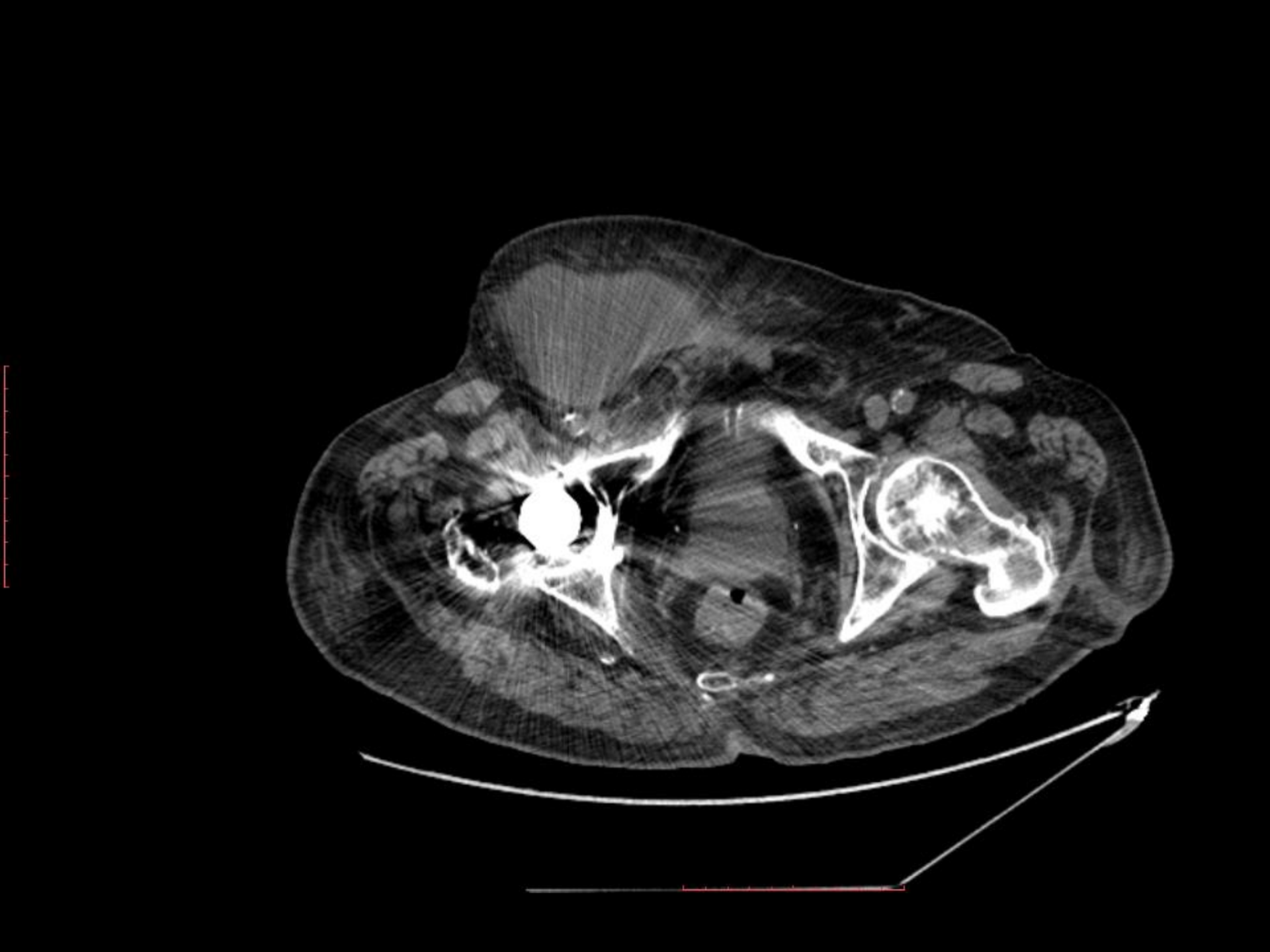

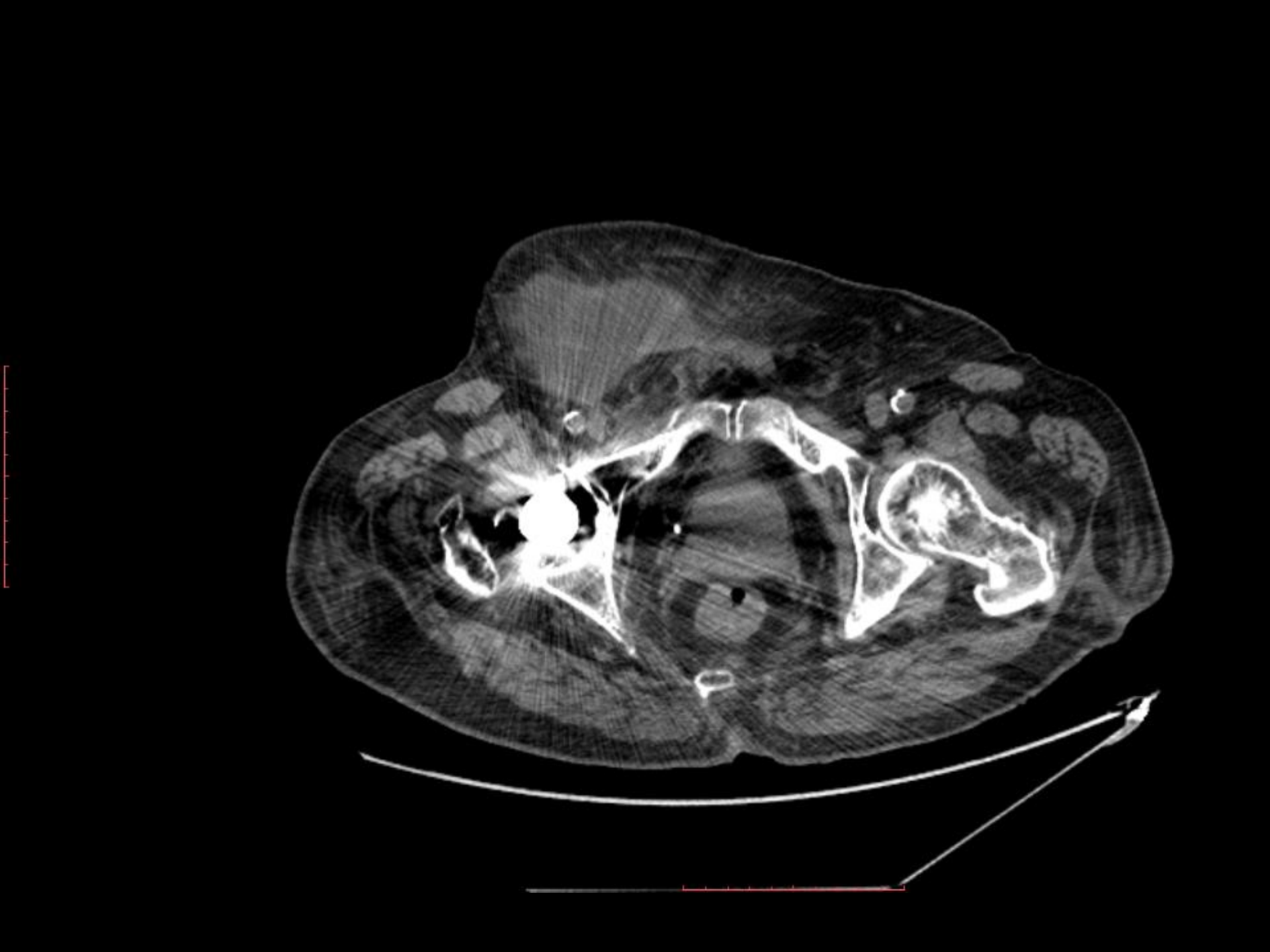

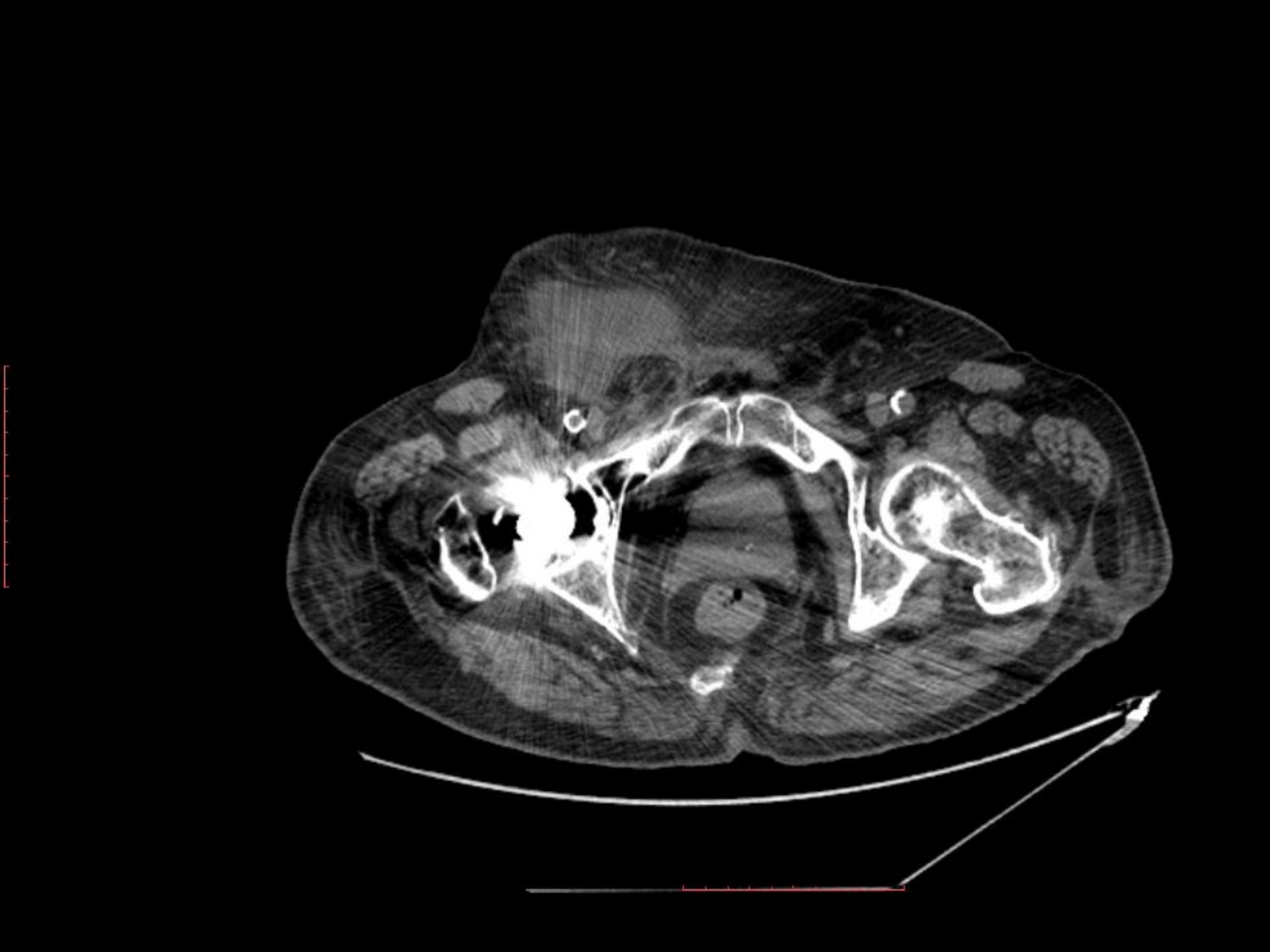

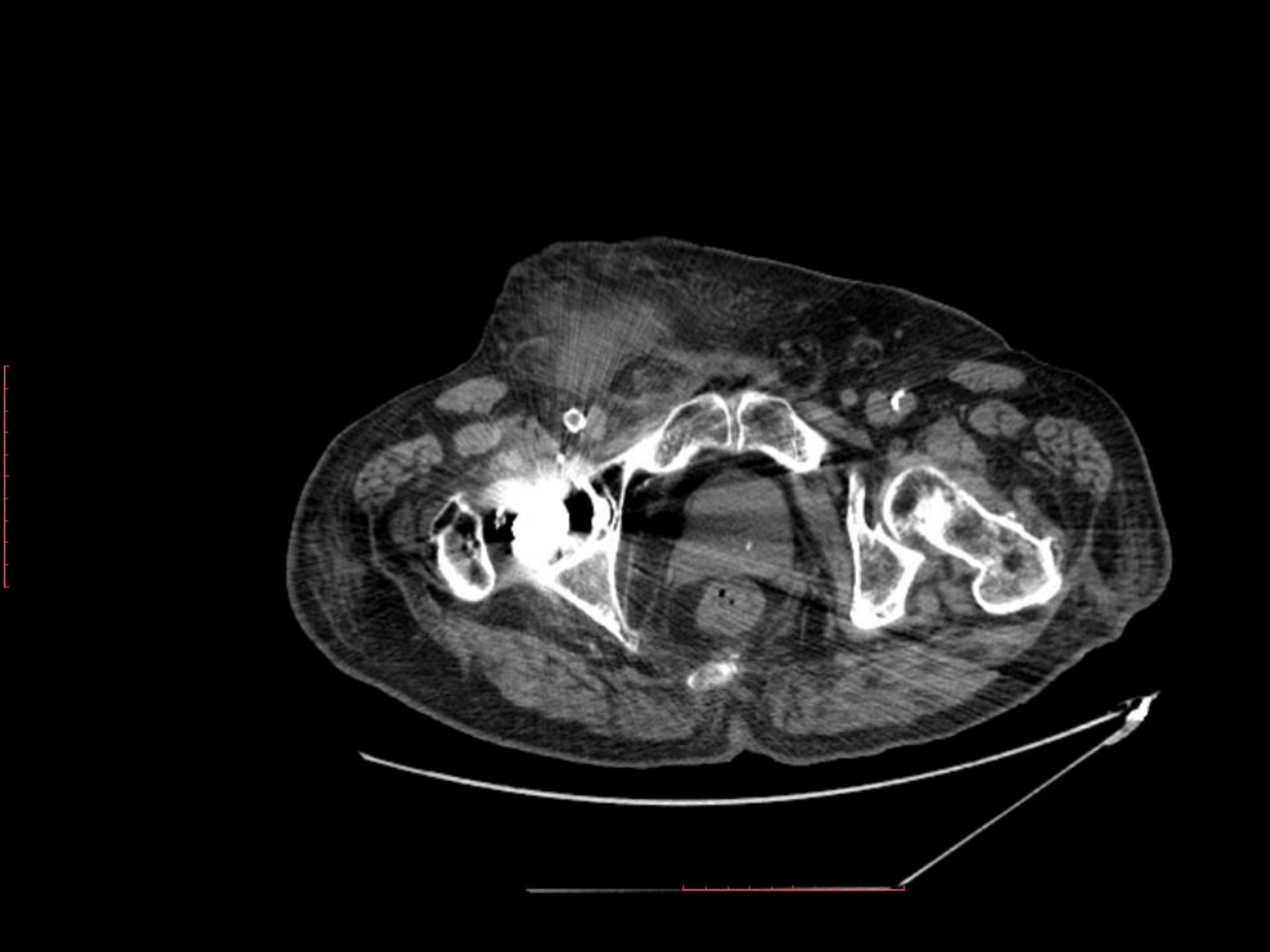

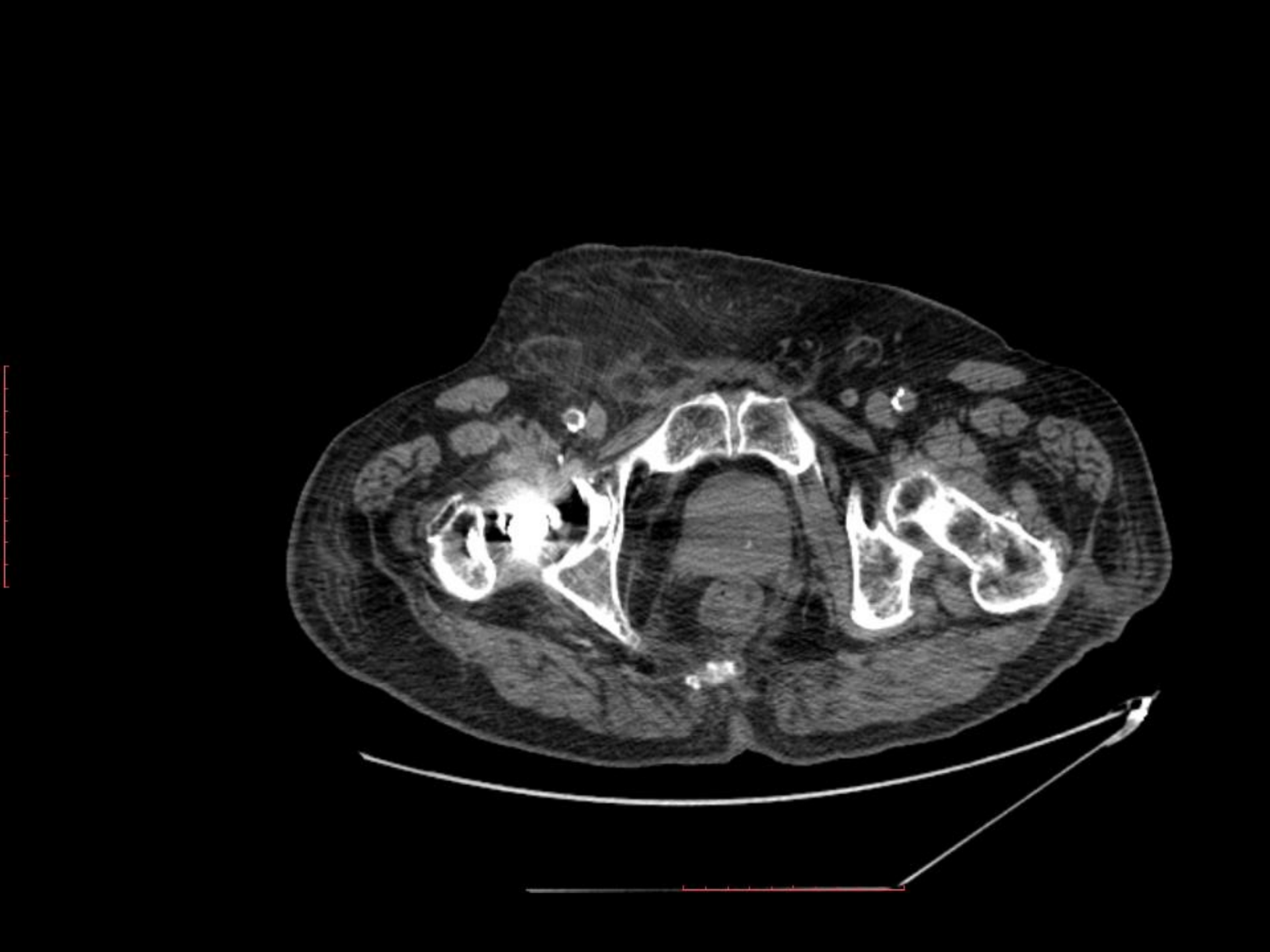

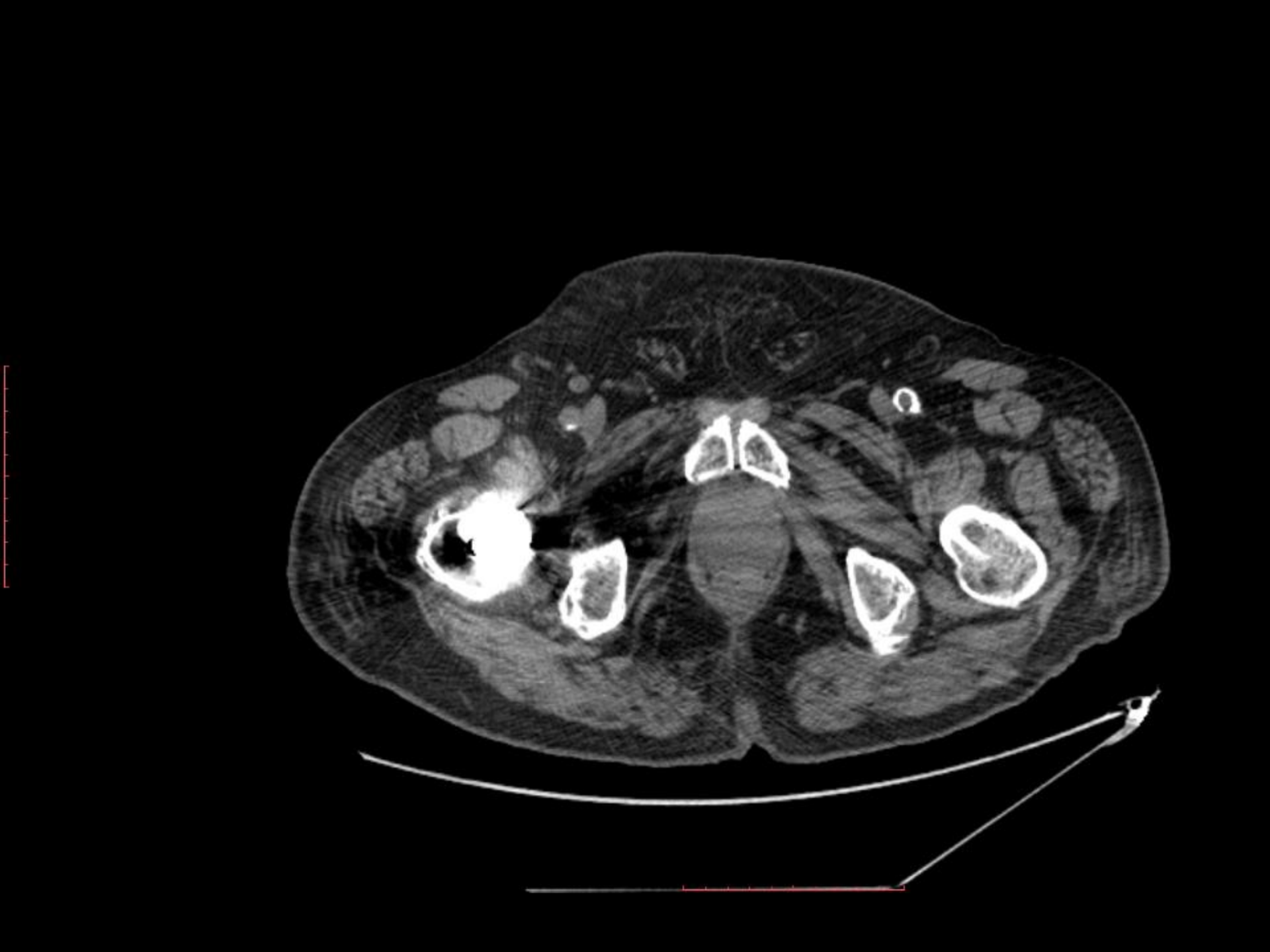

Após CIV

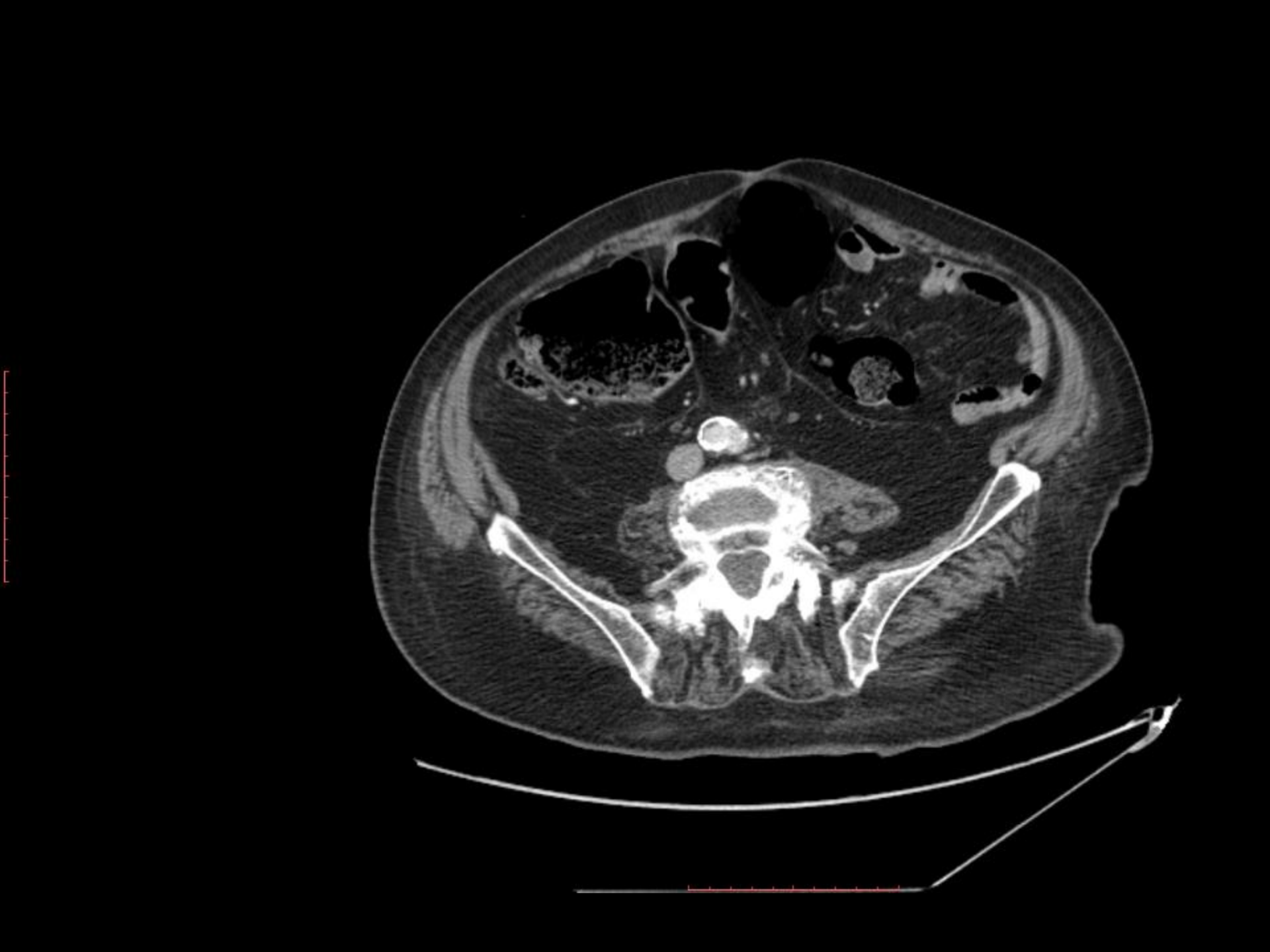

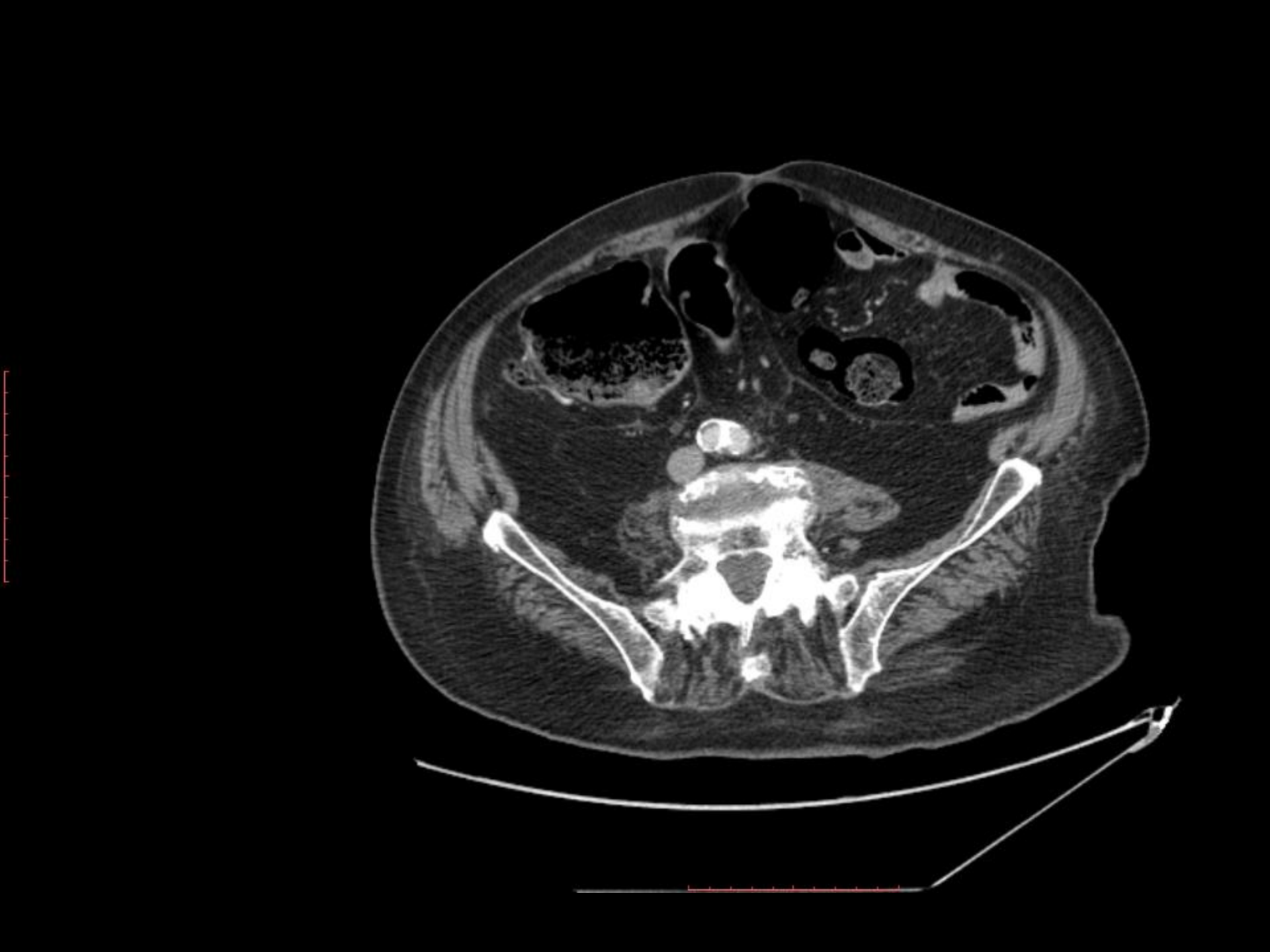

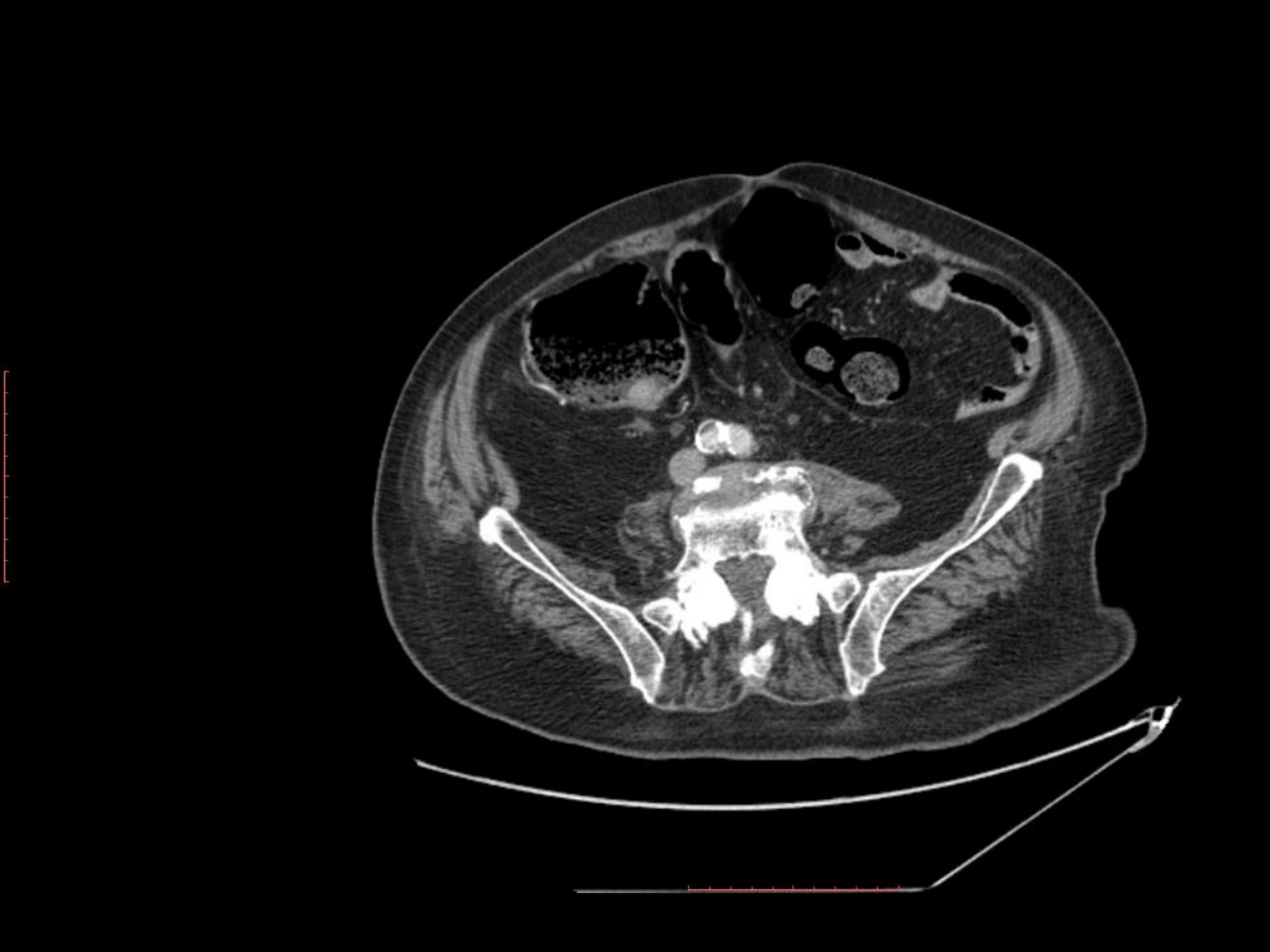

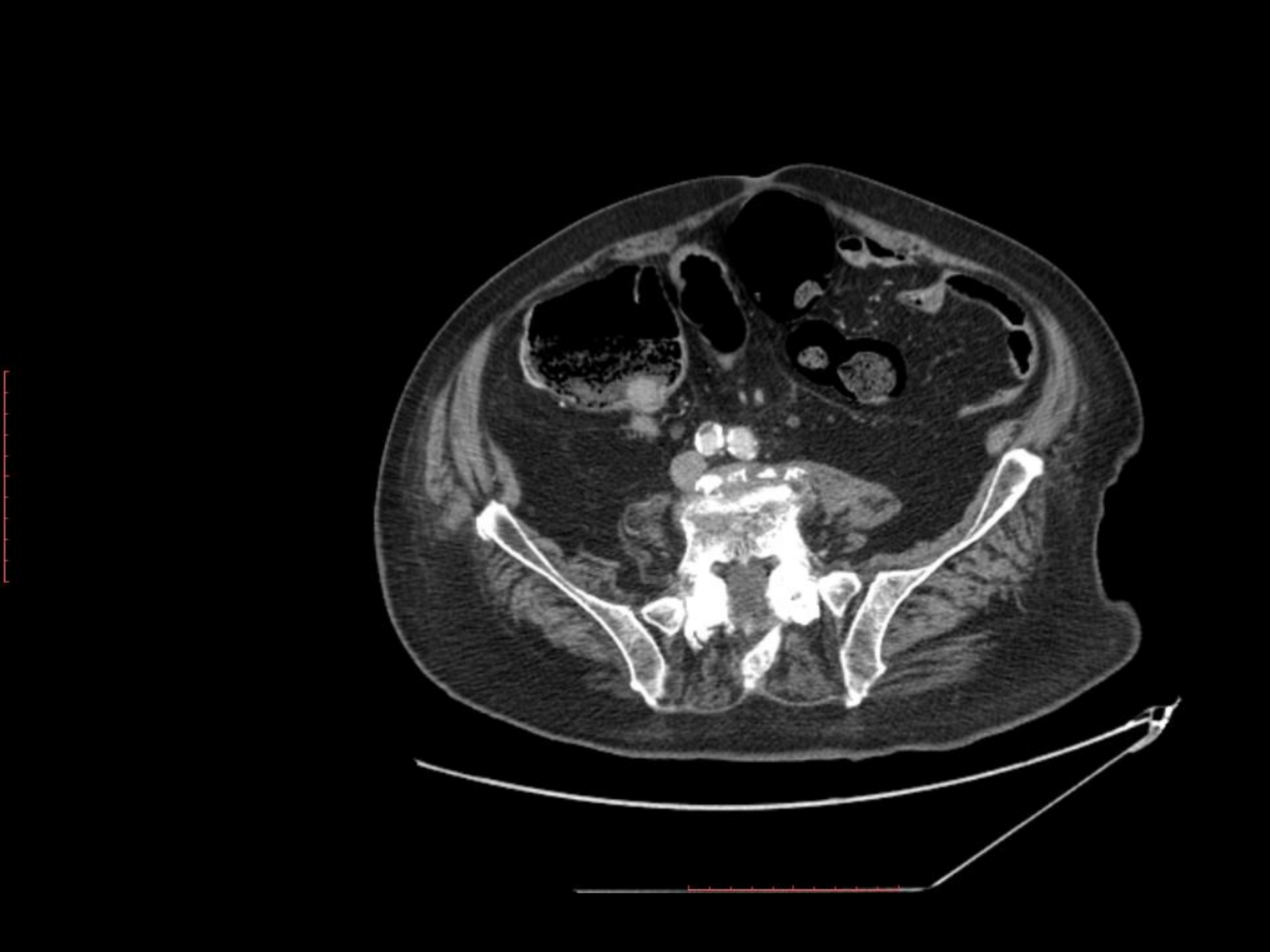

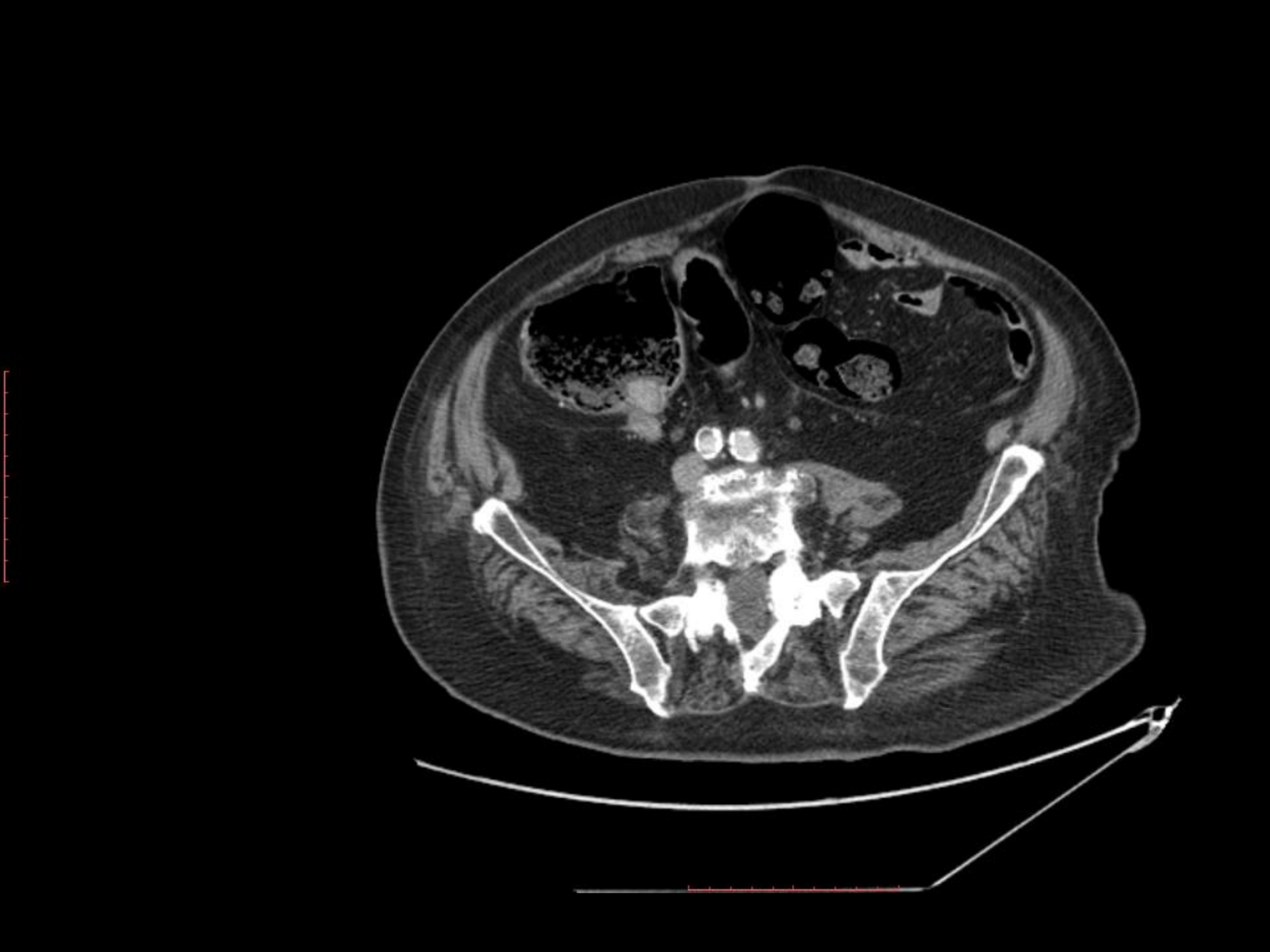

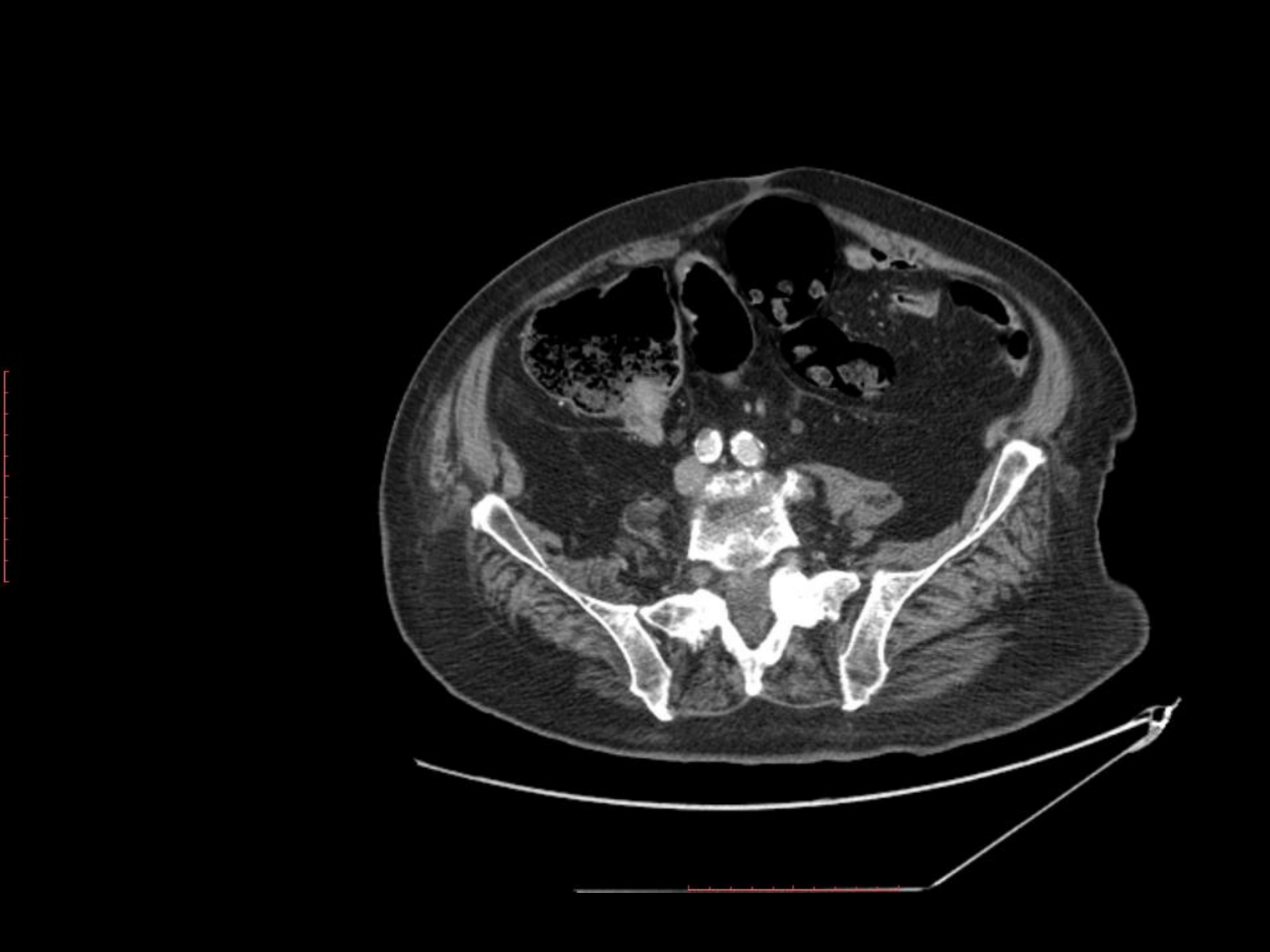

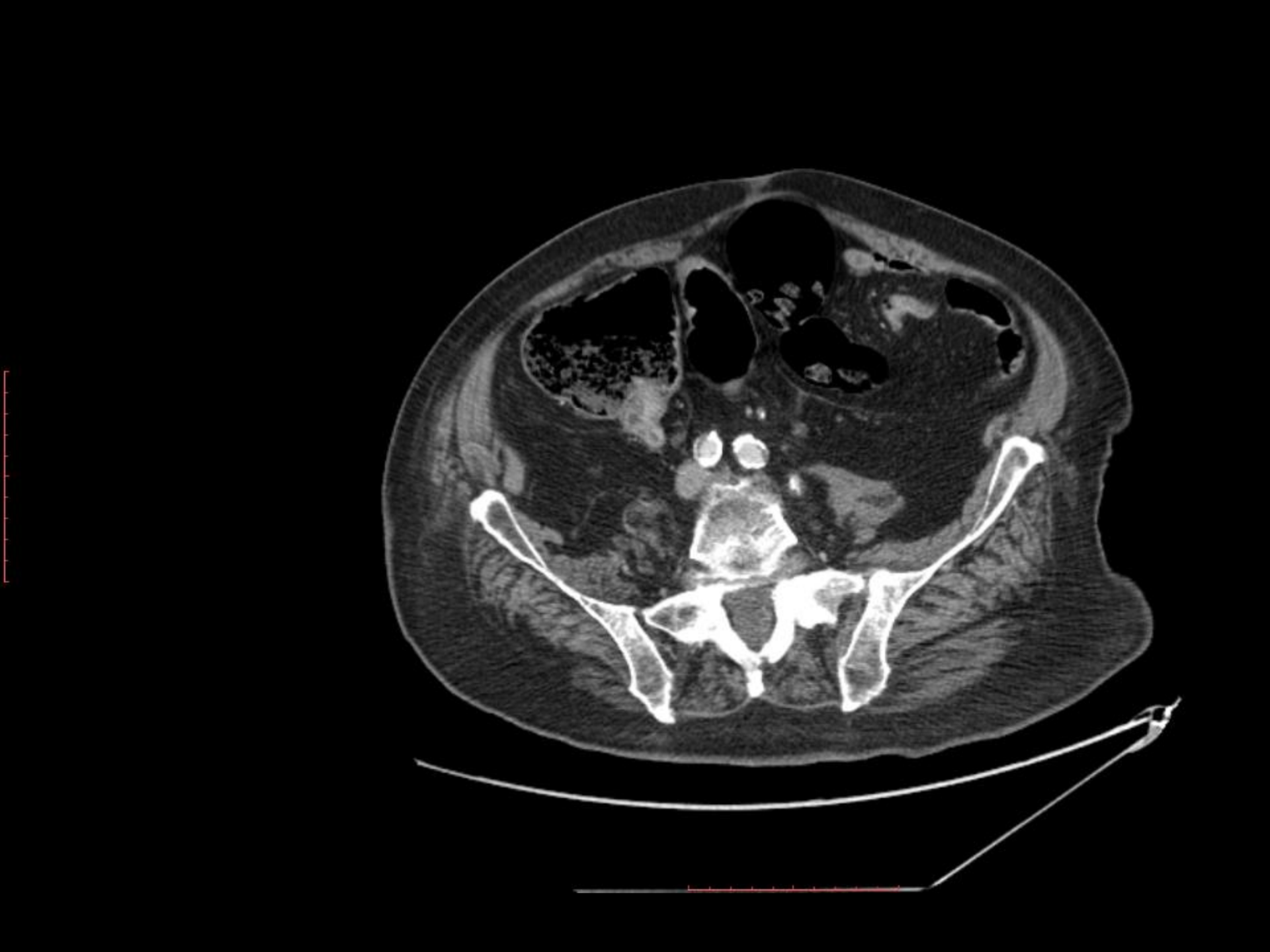

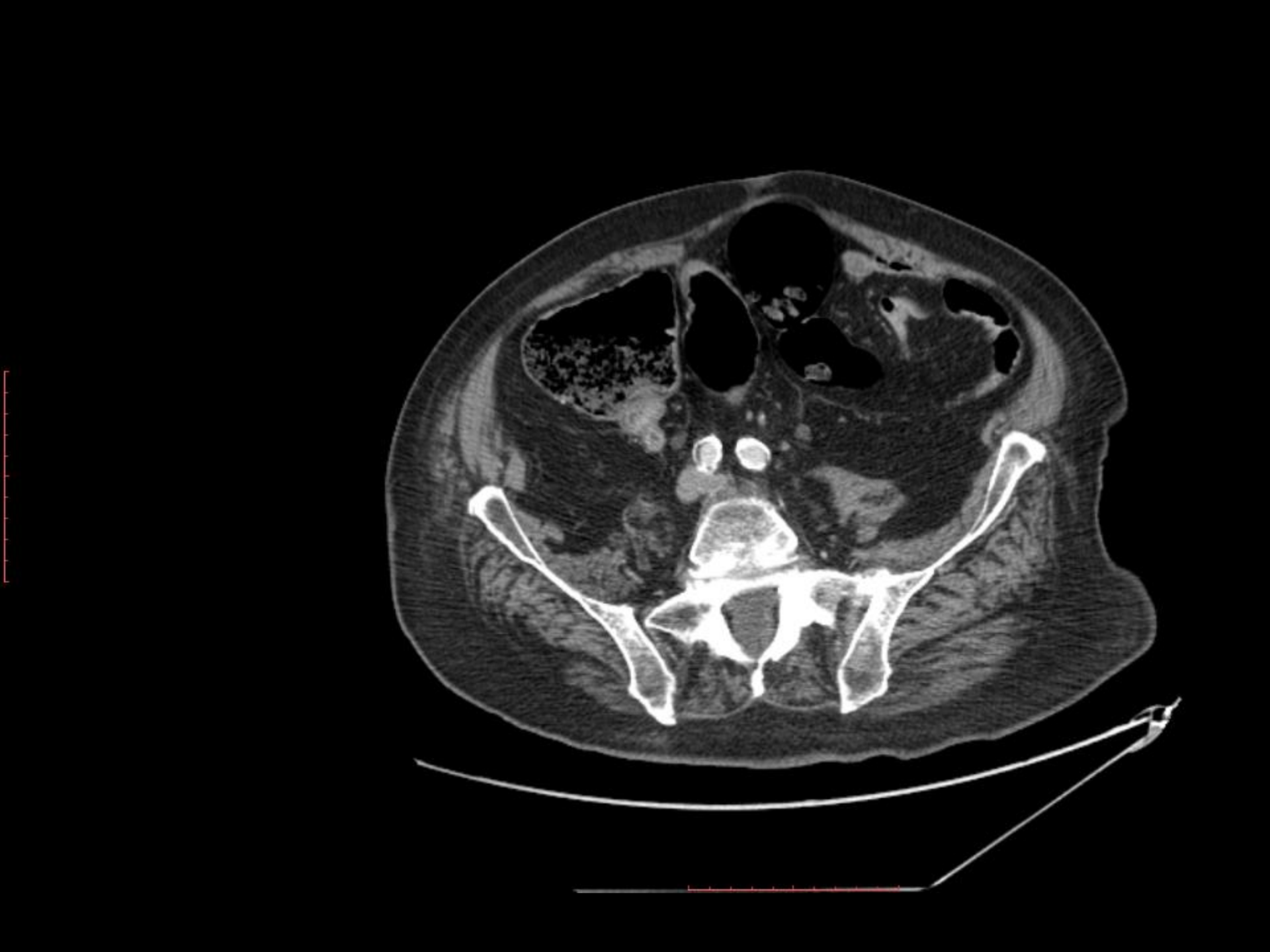

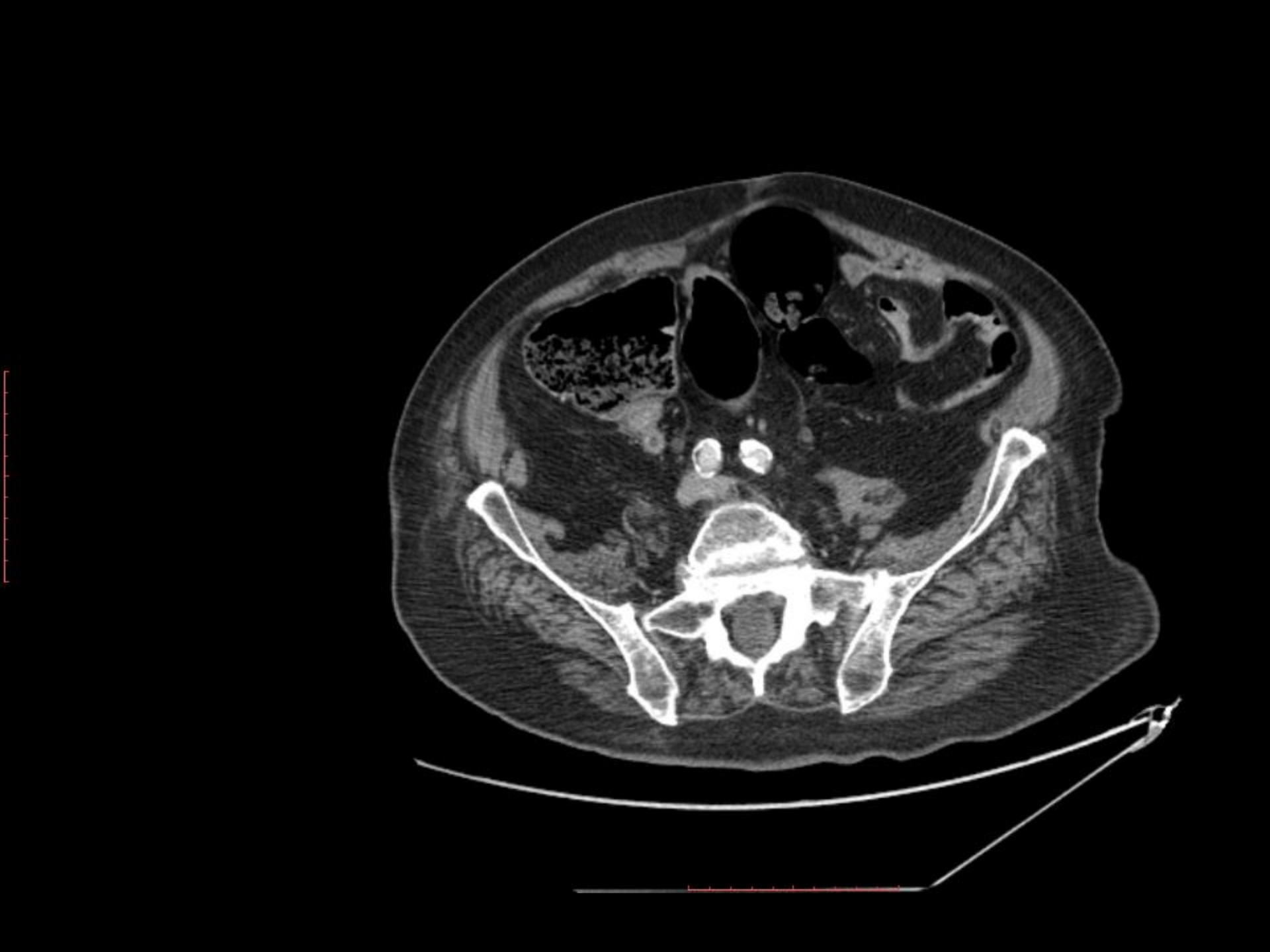

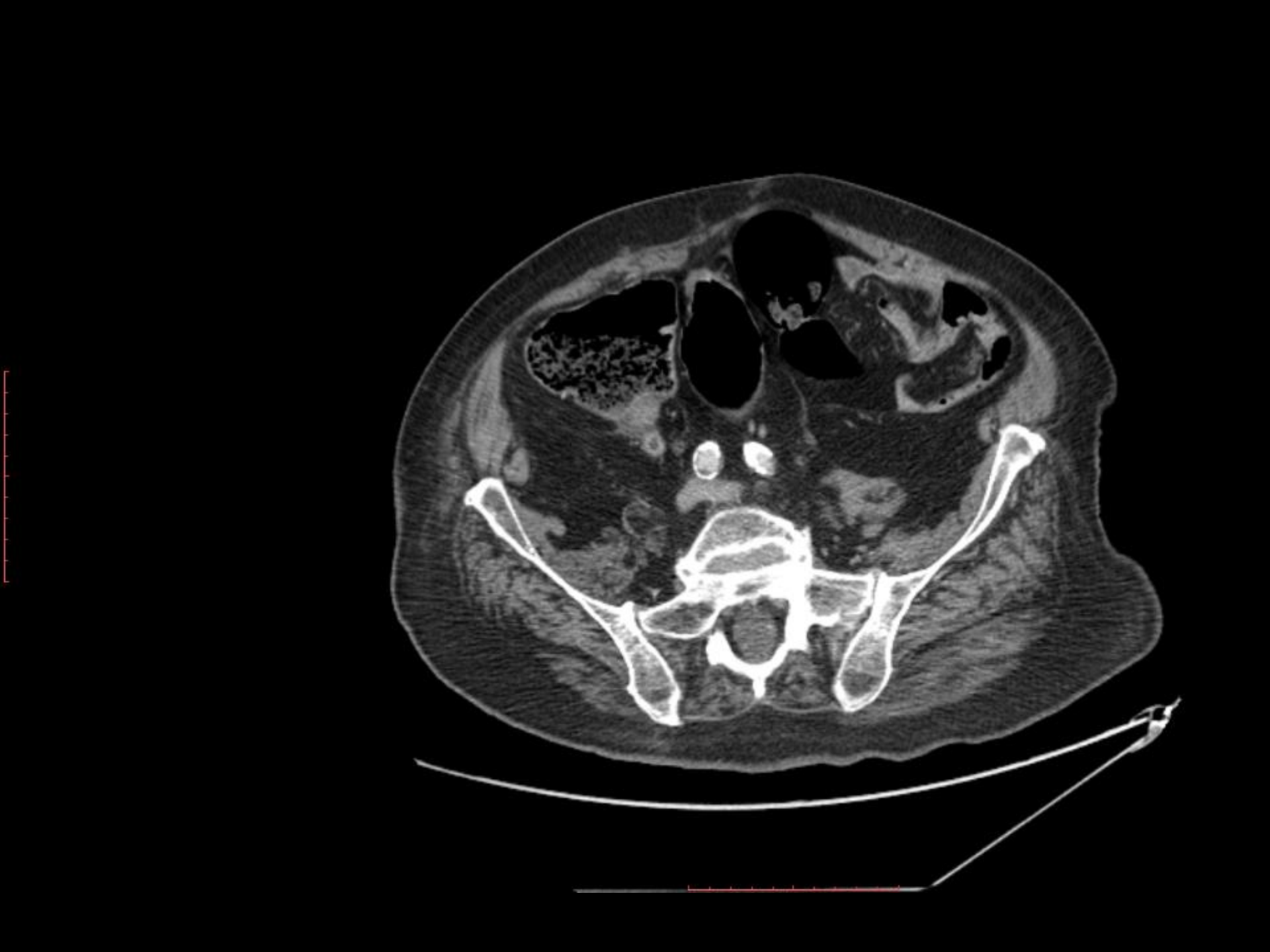

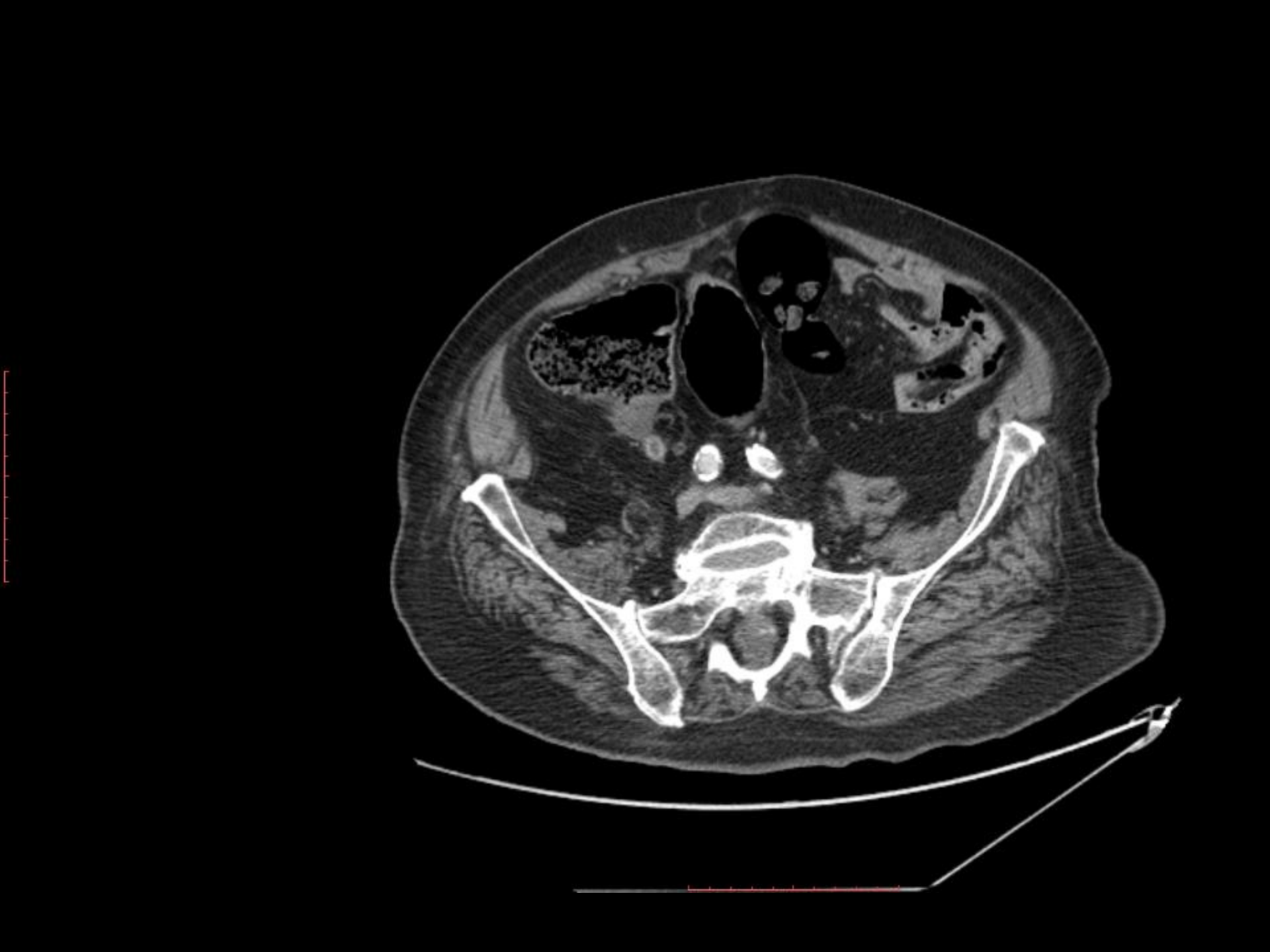

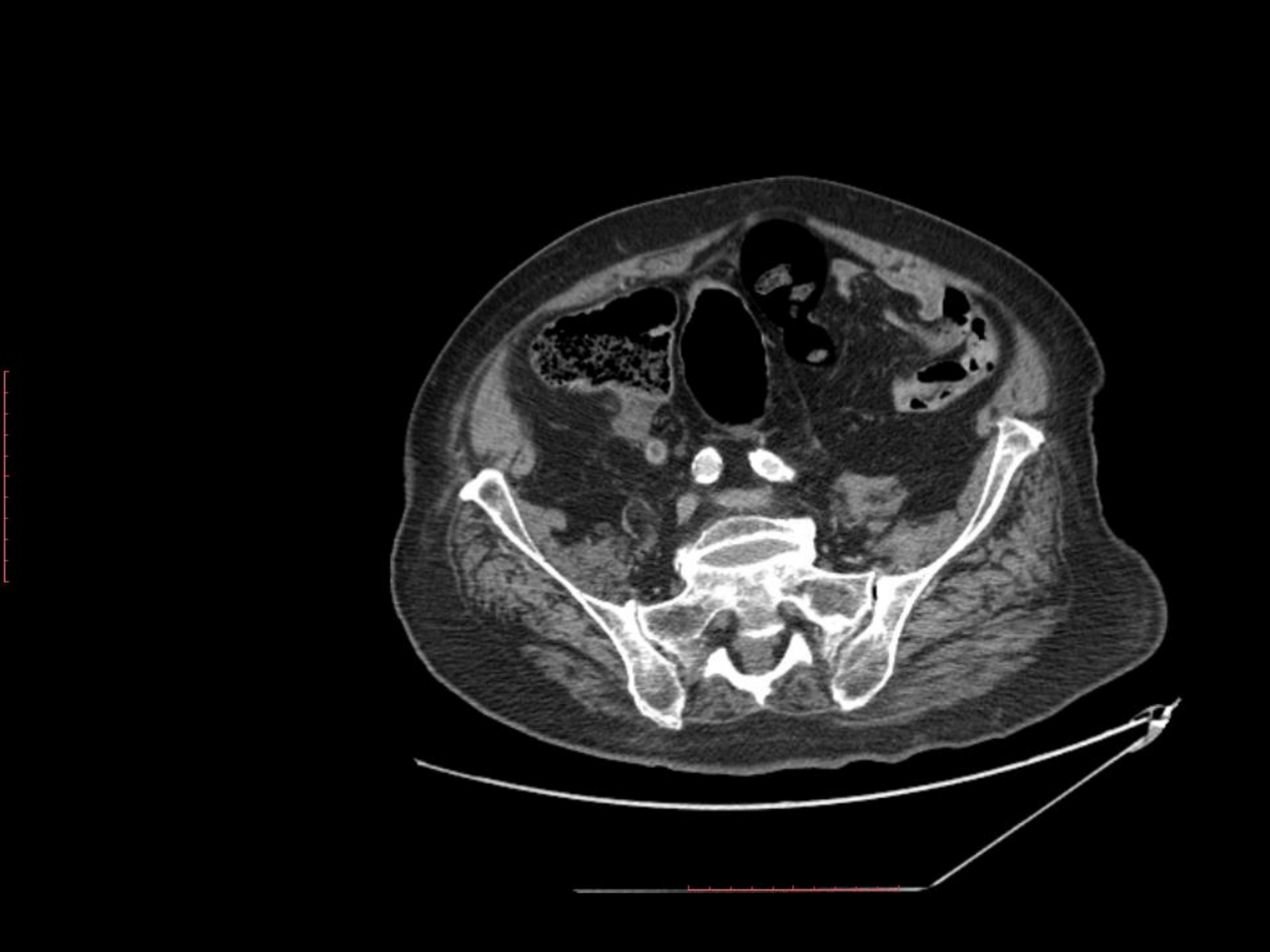

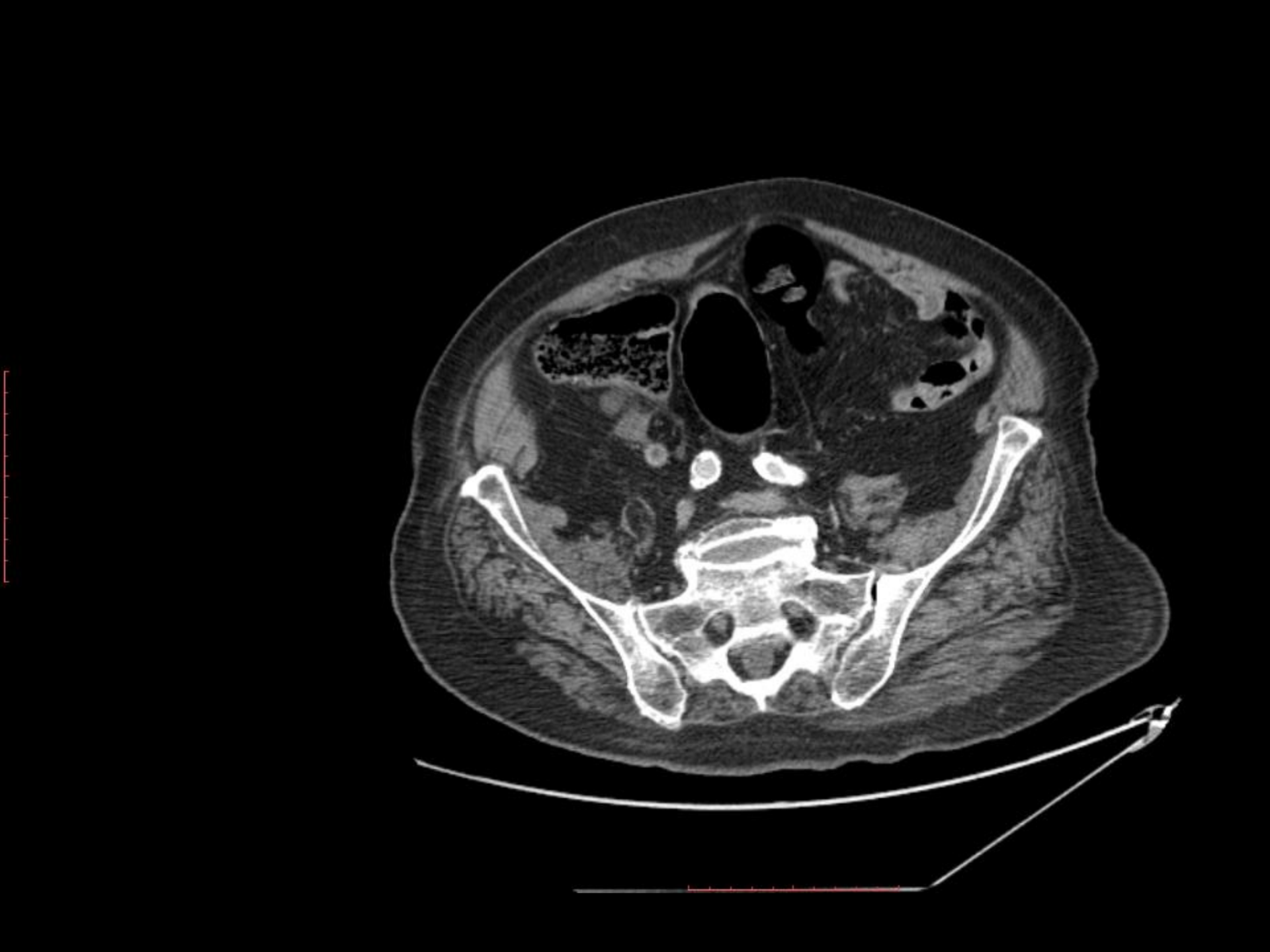

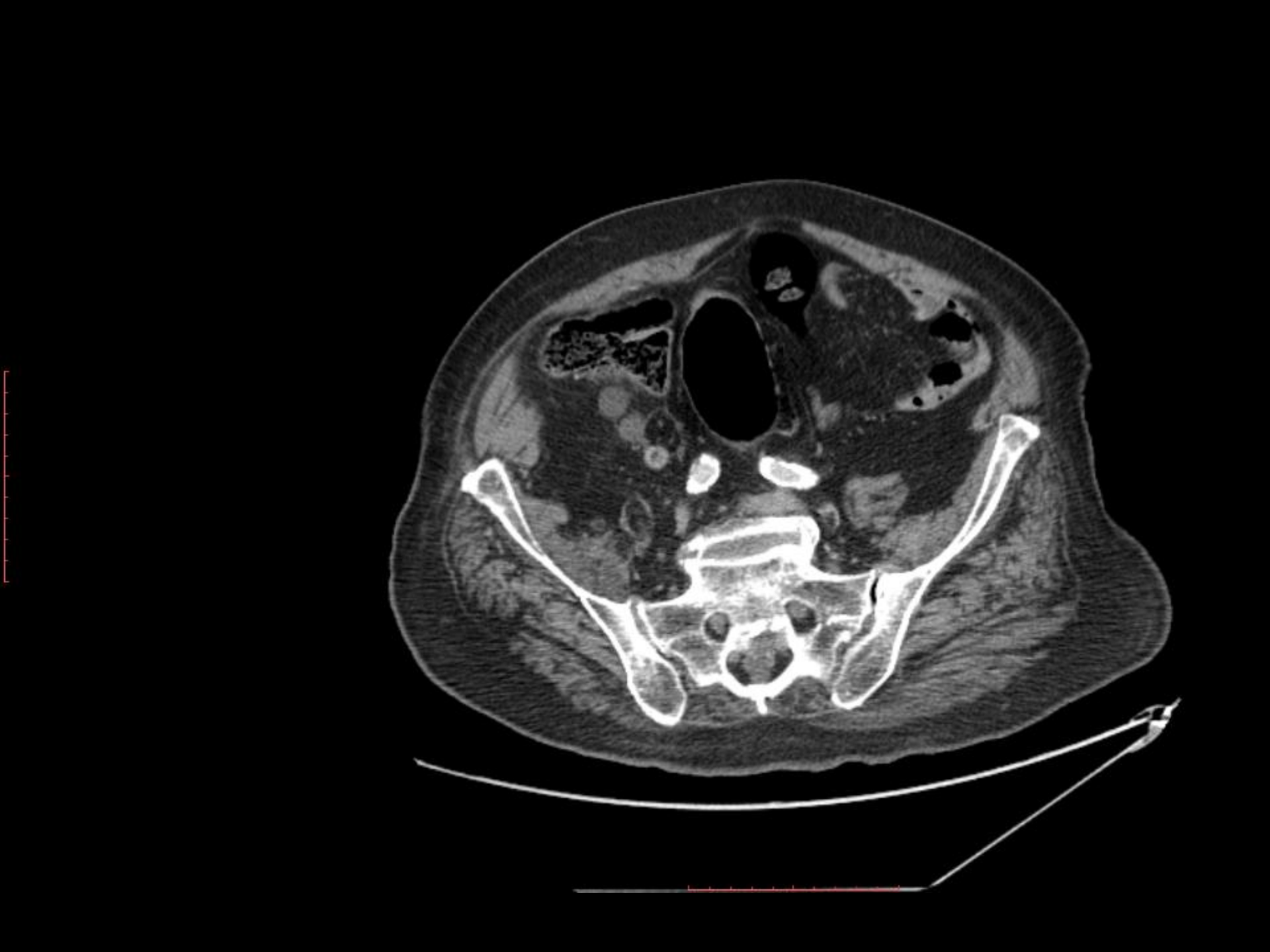

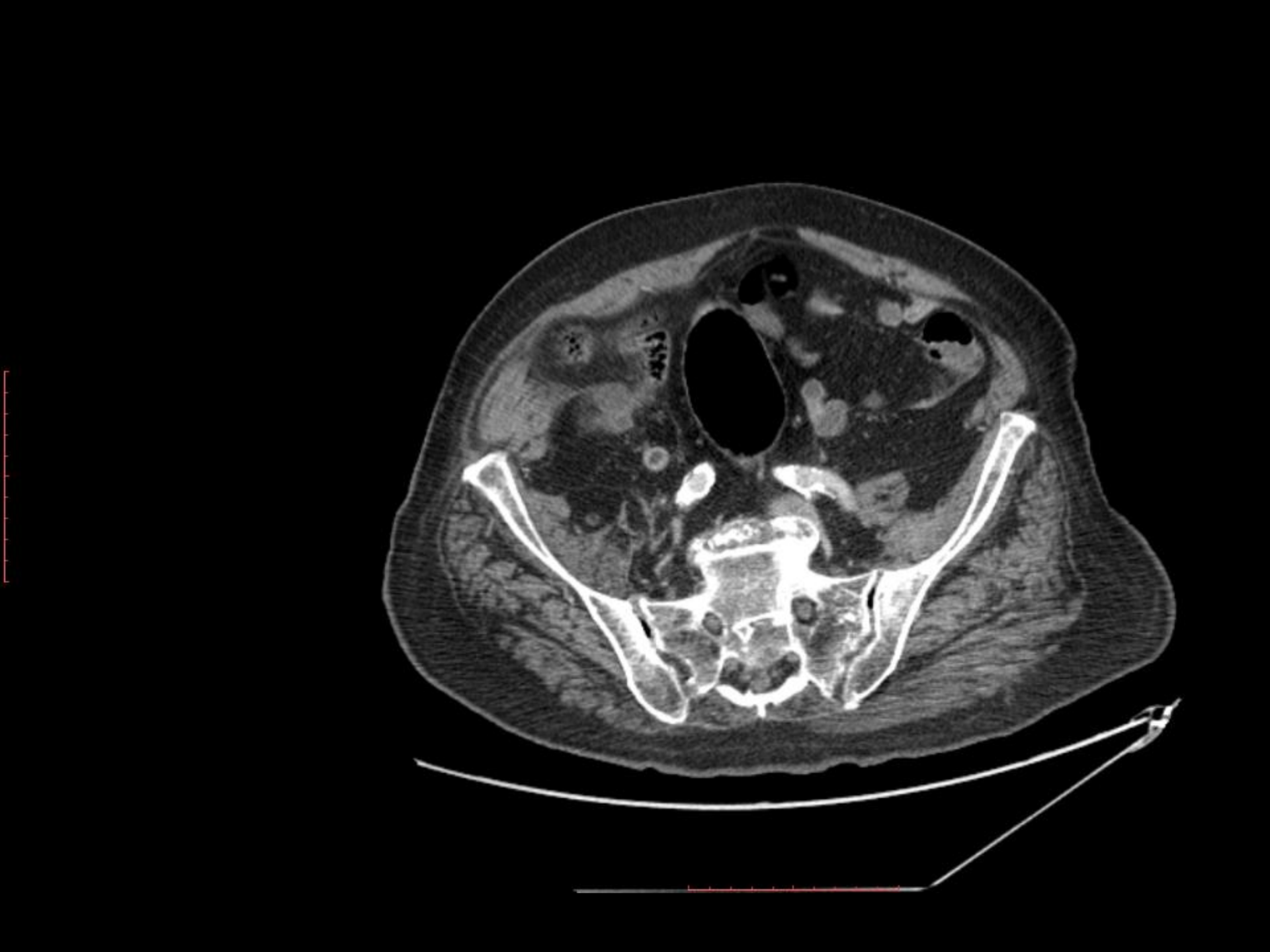

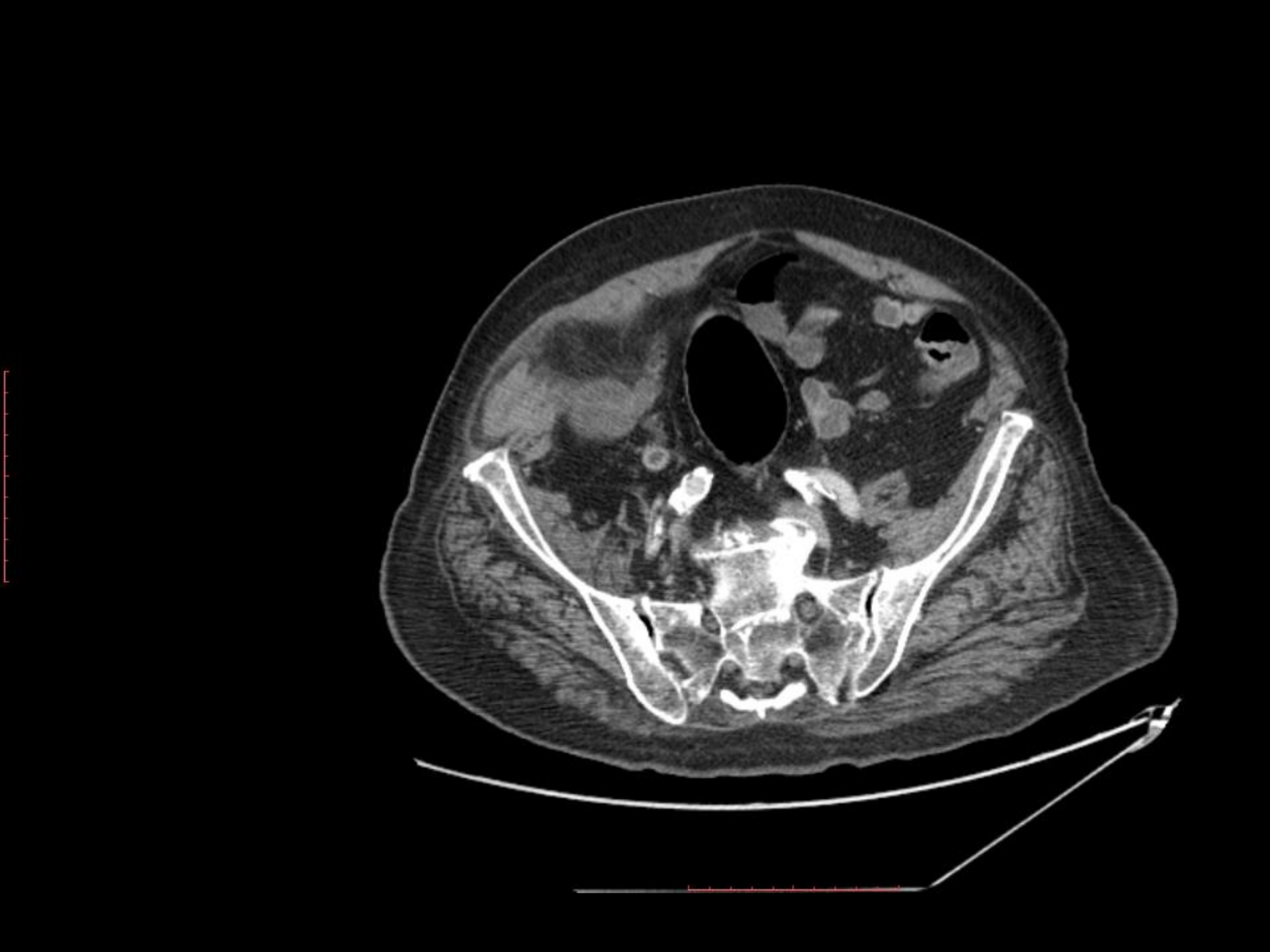

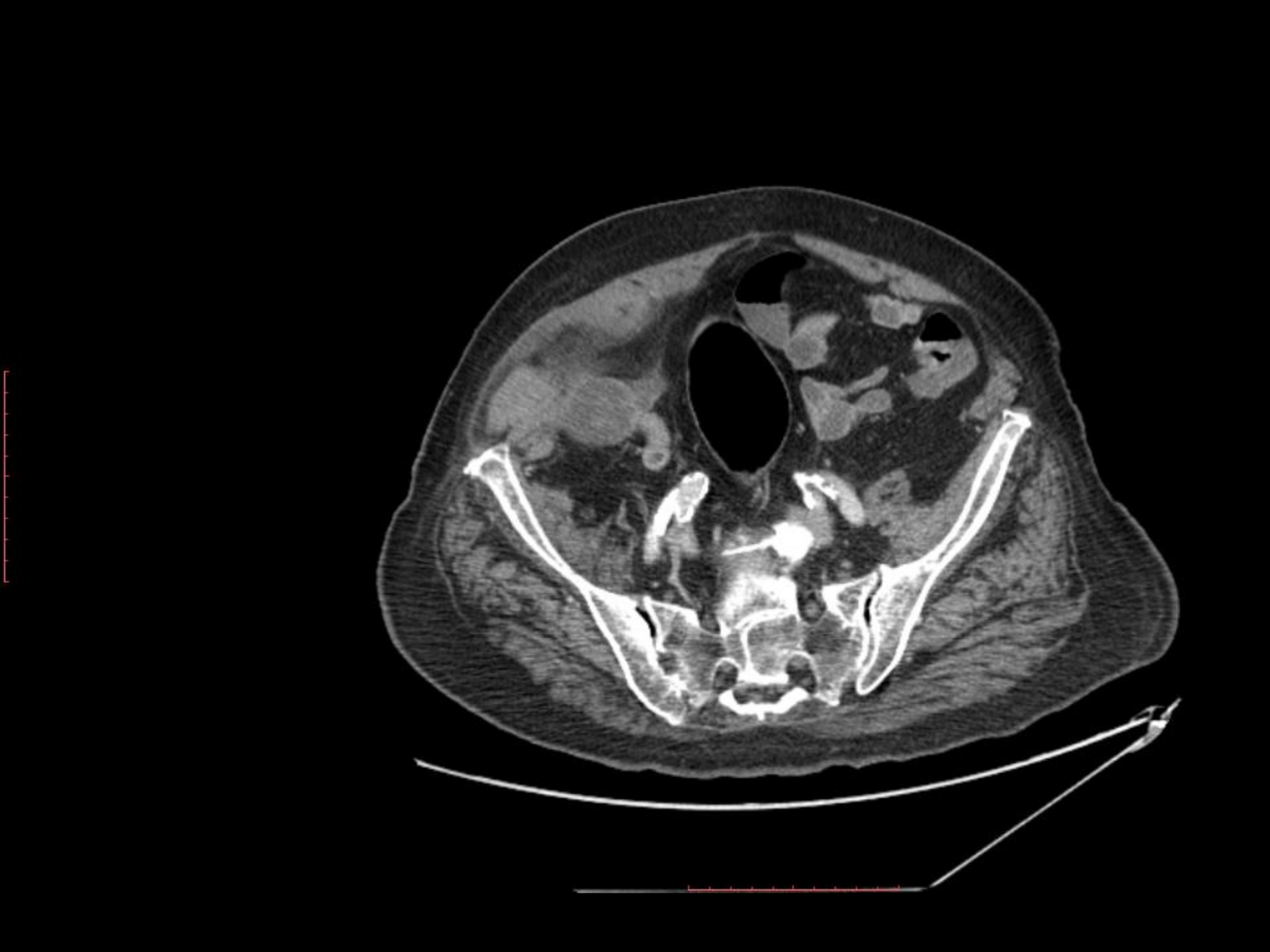

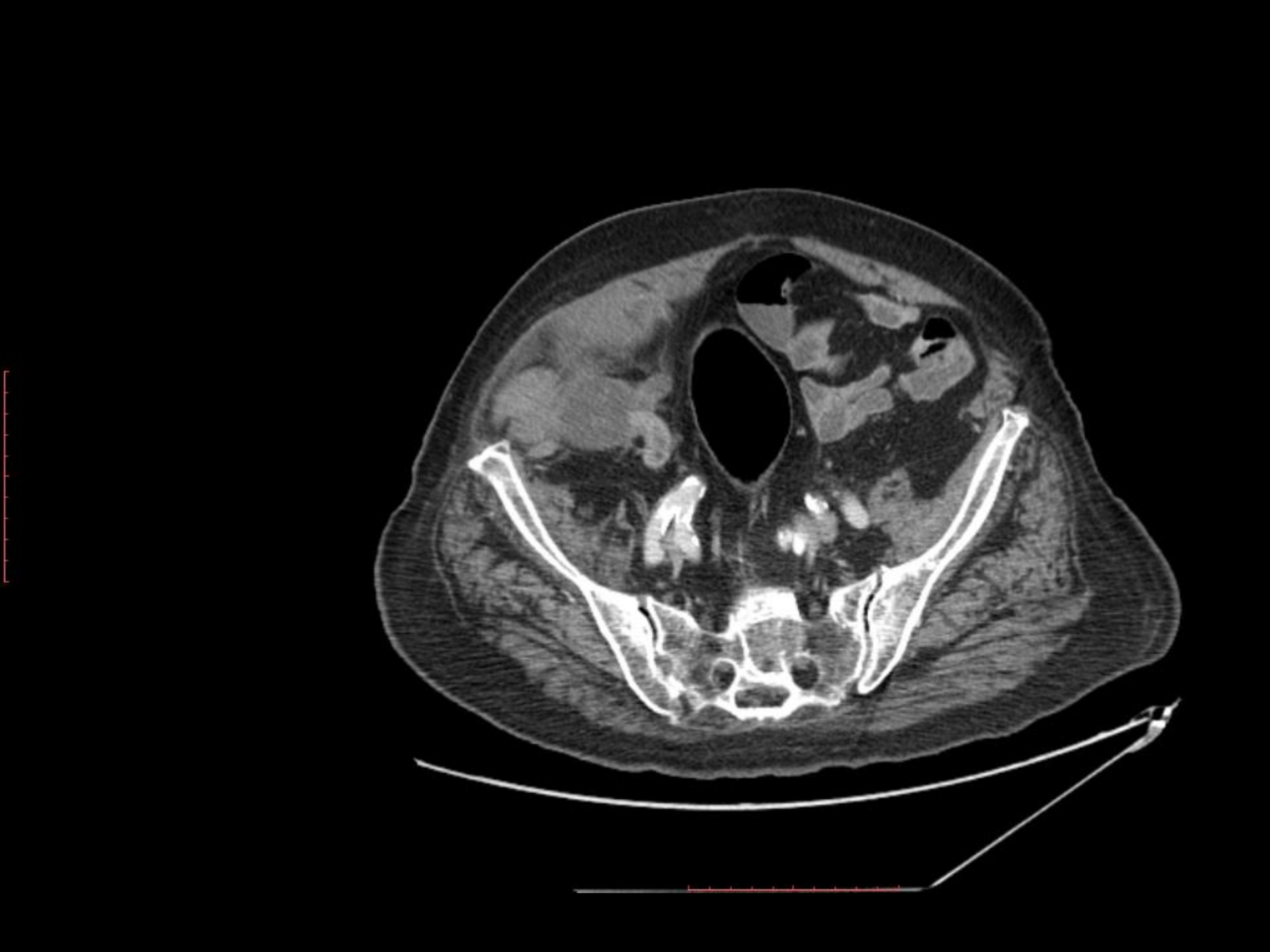

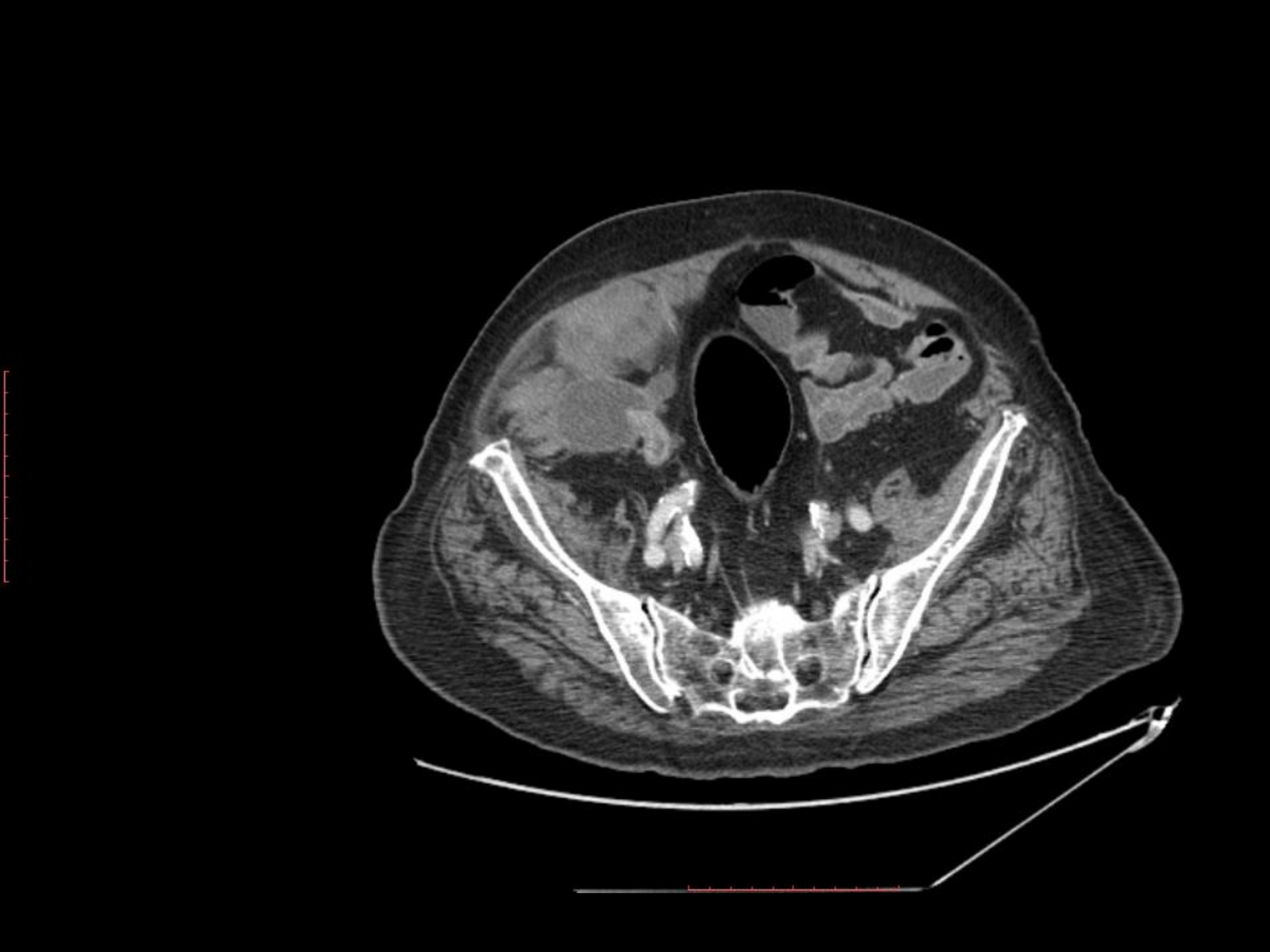

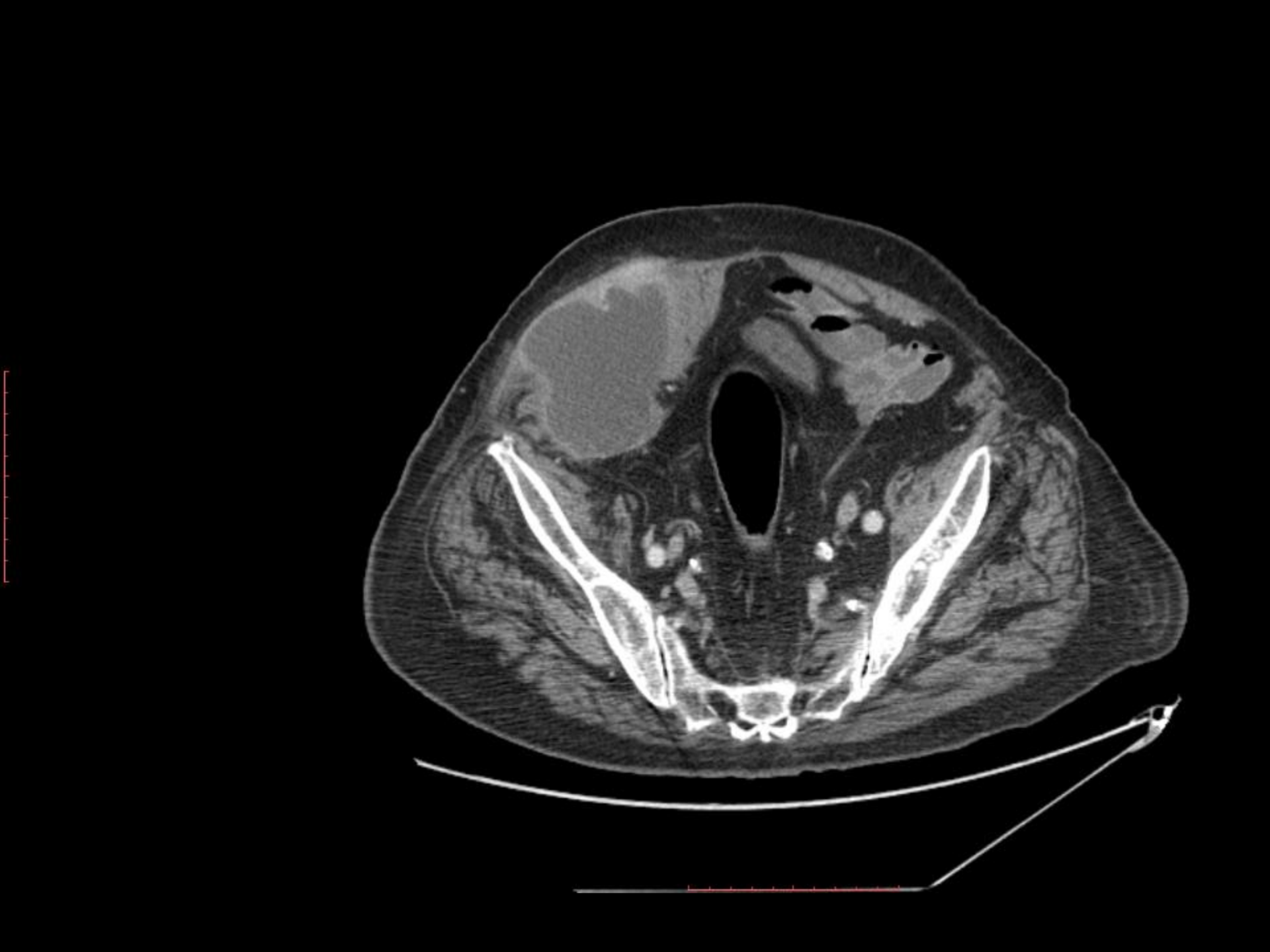

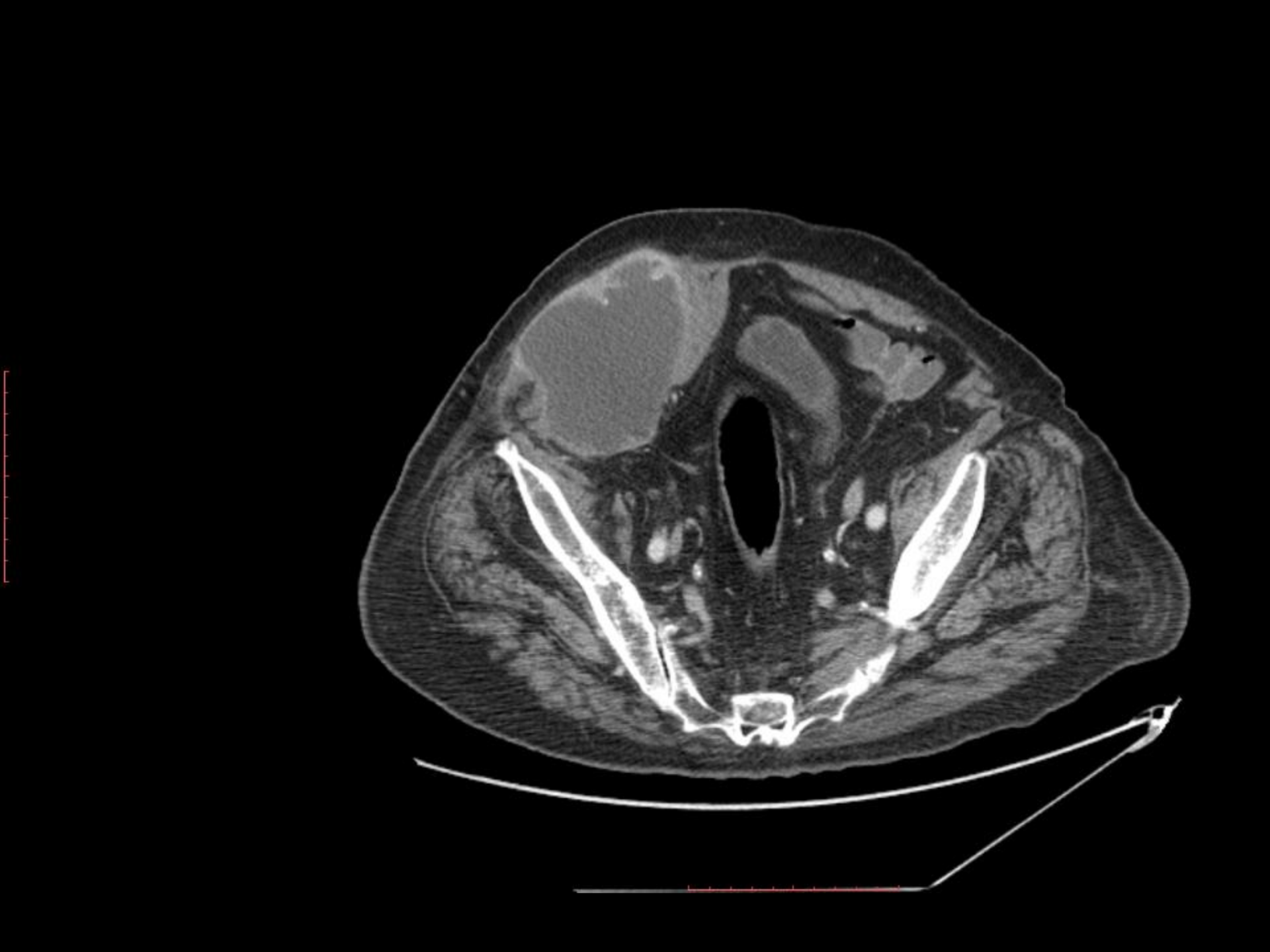

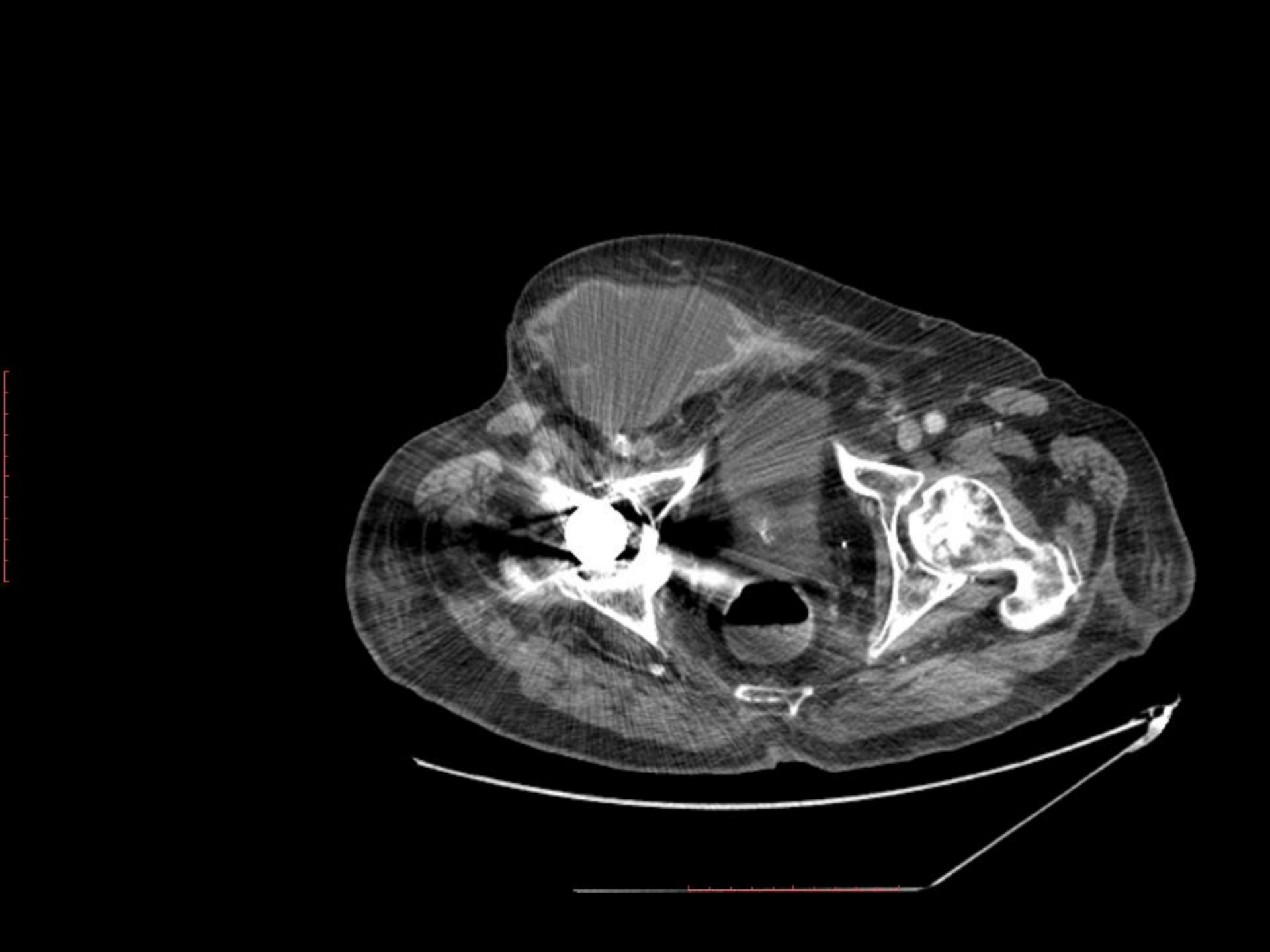

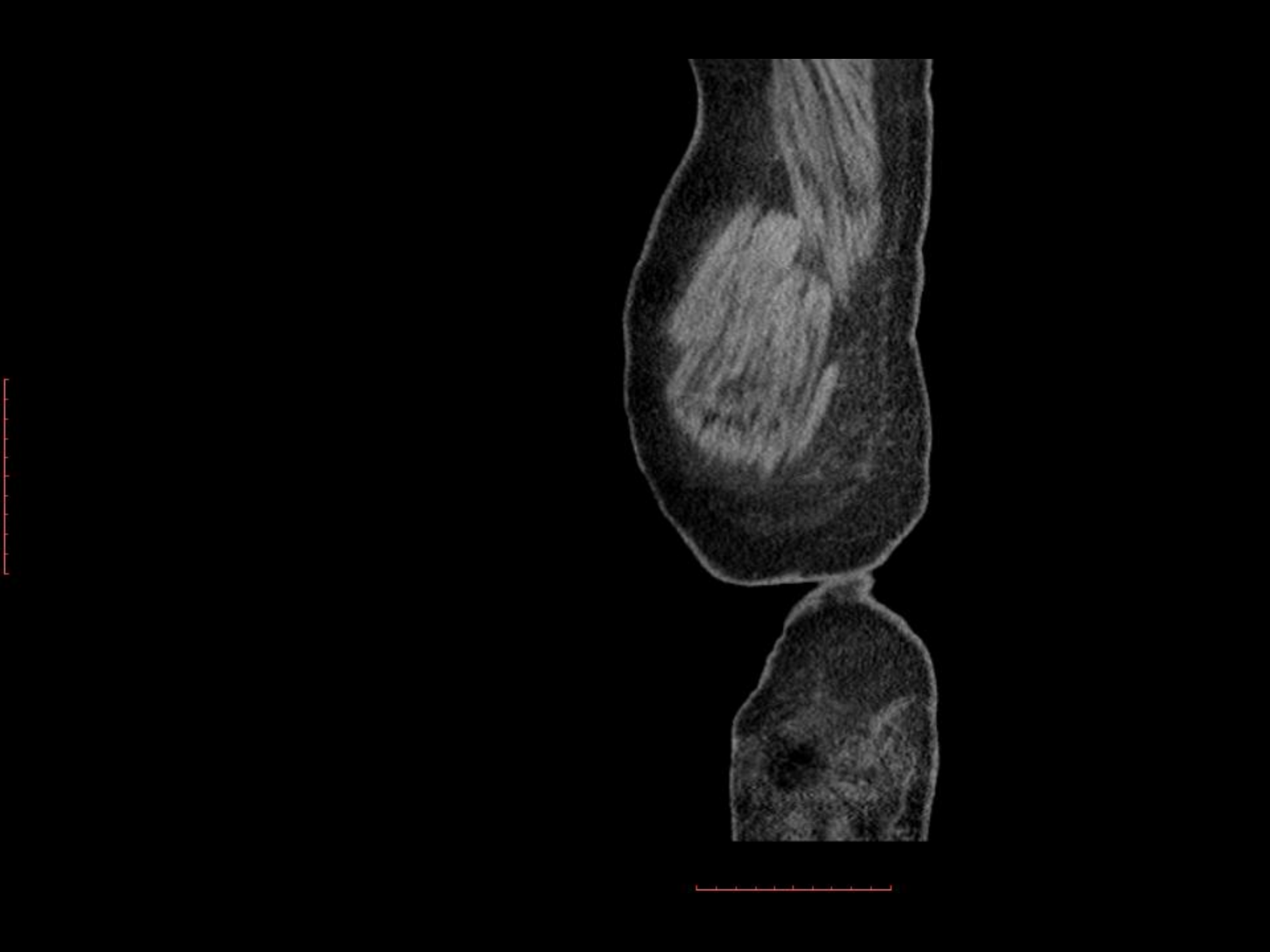

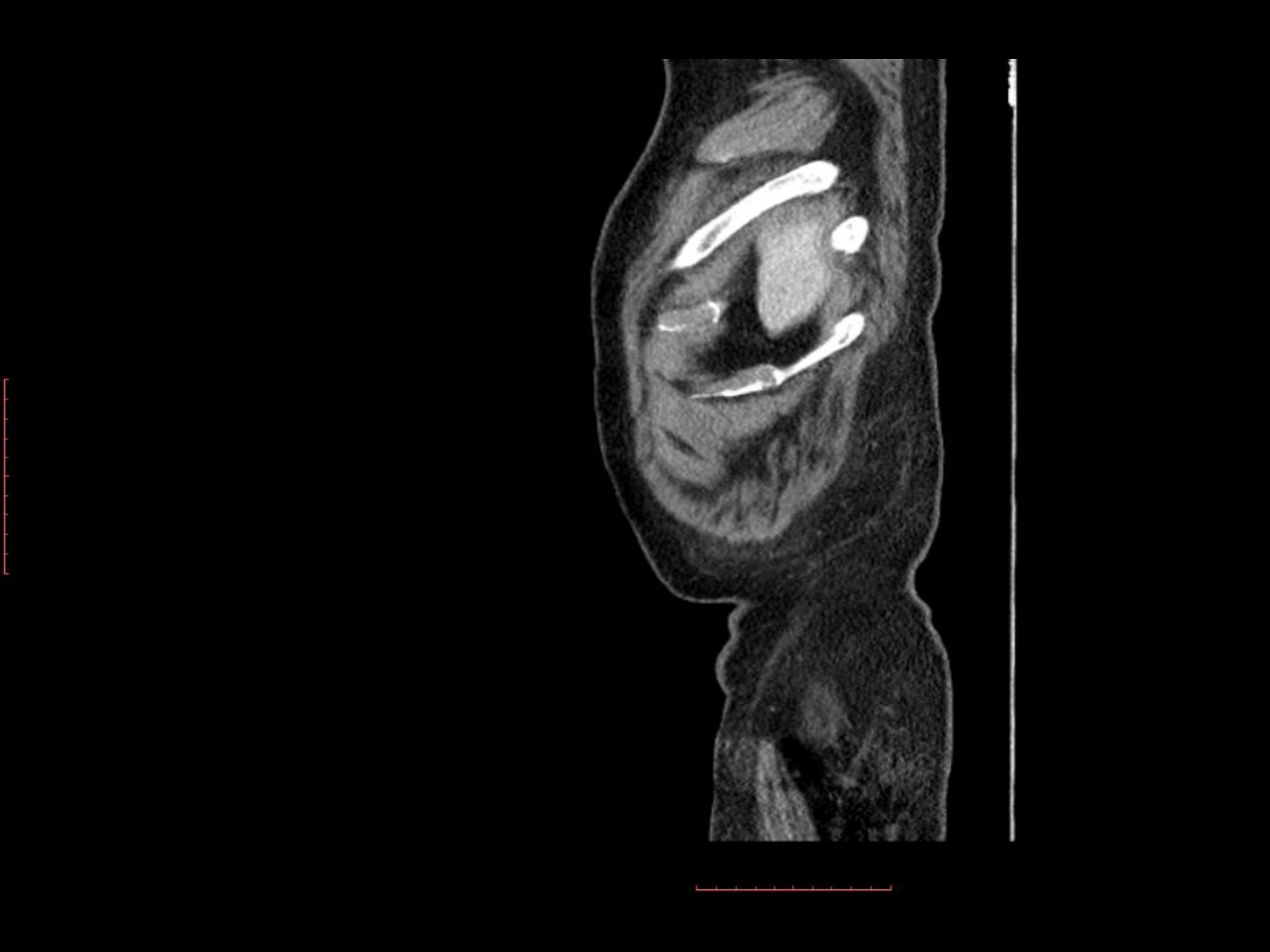

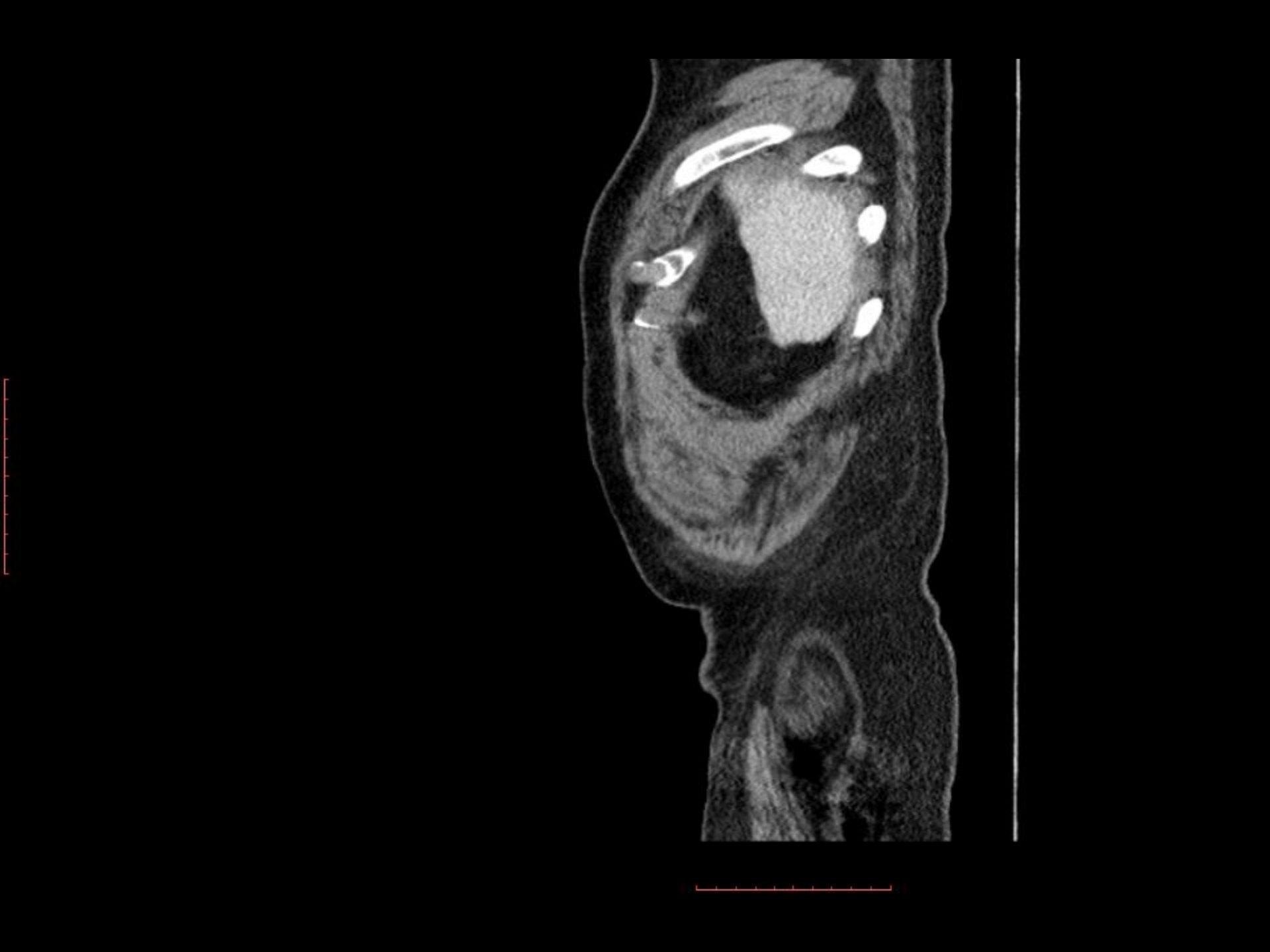

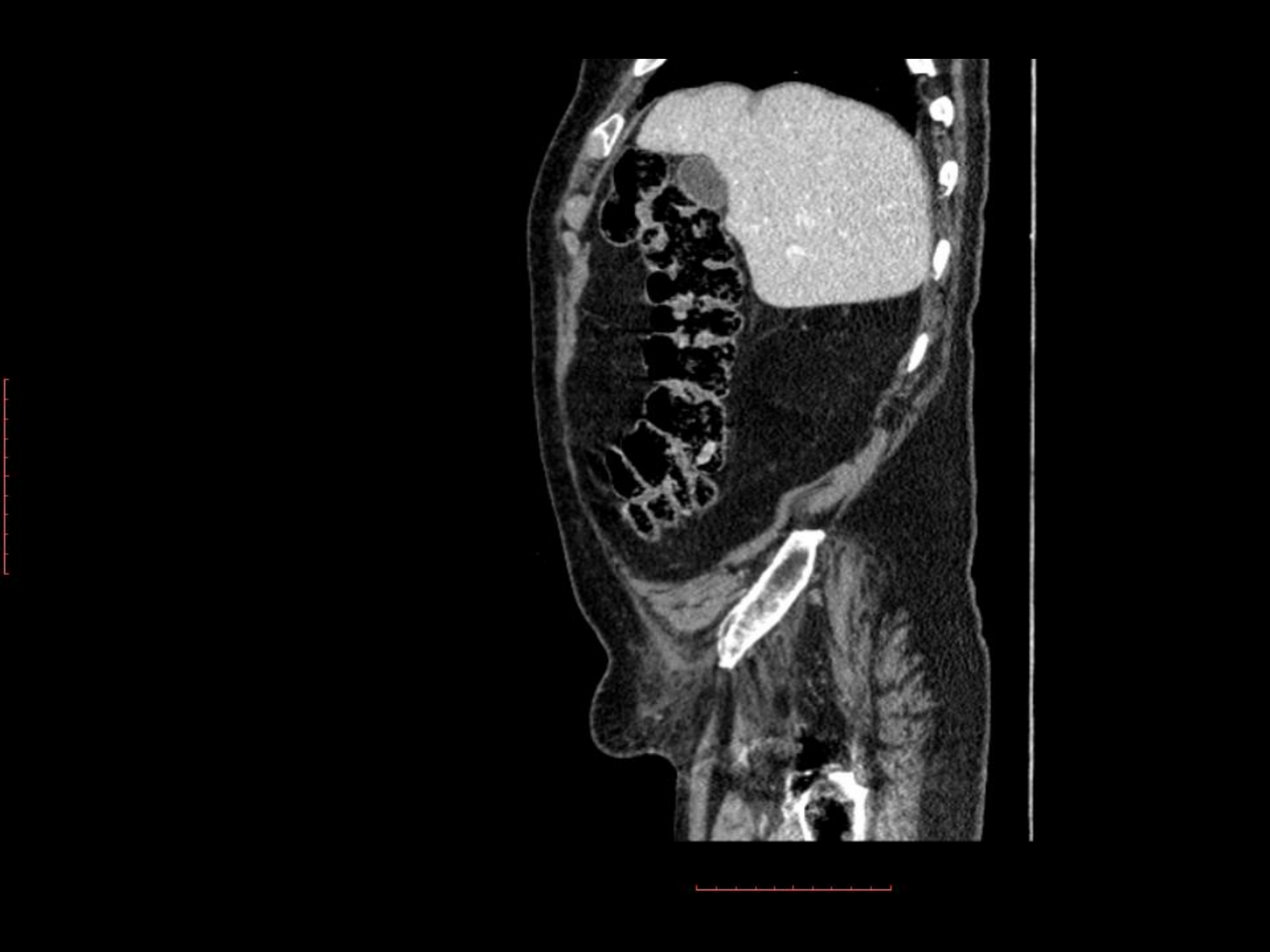

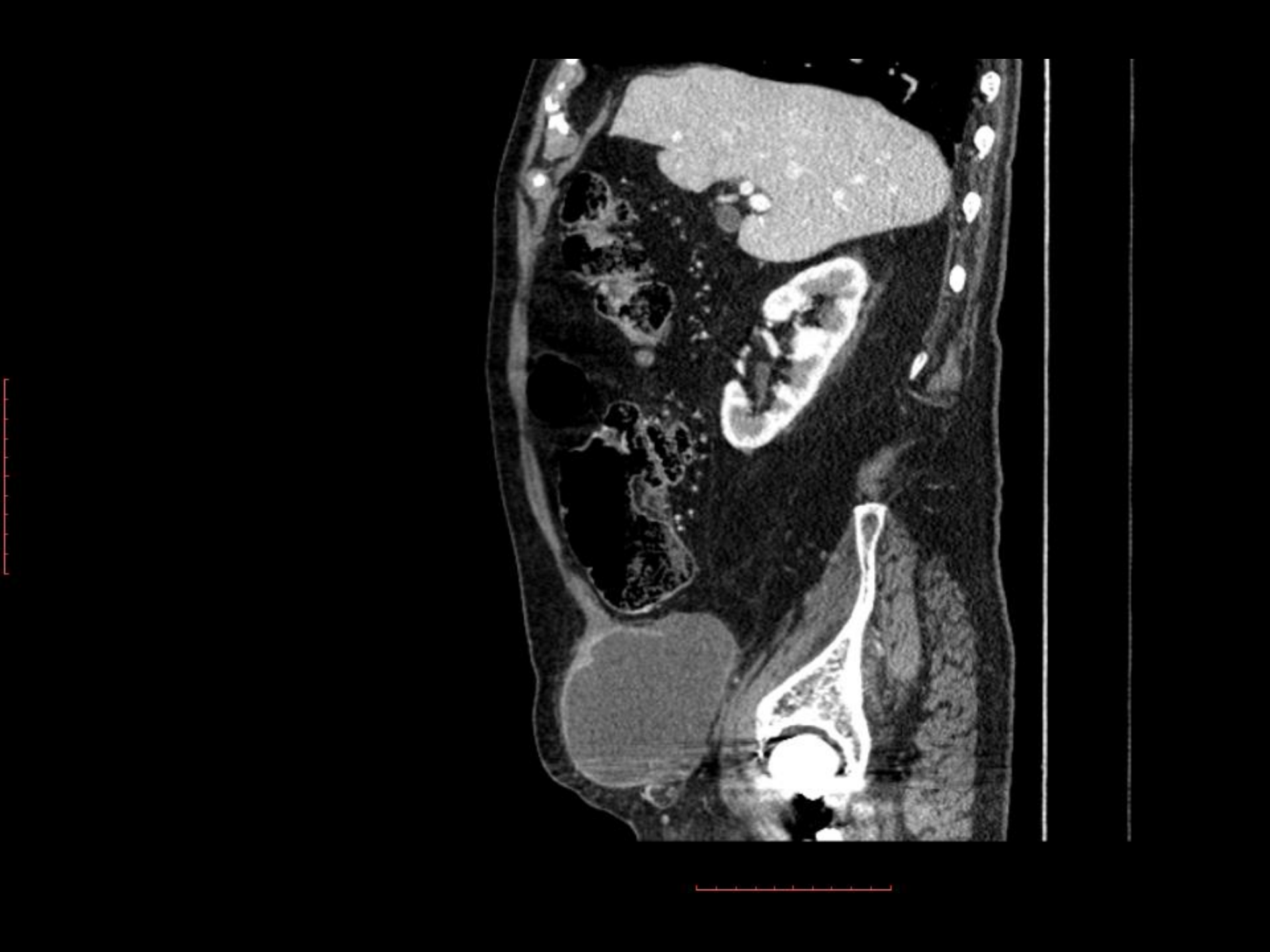

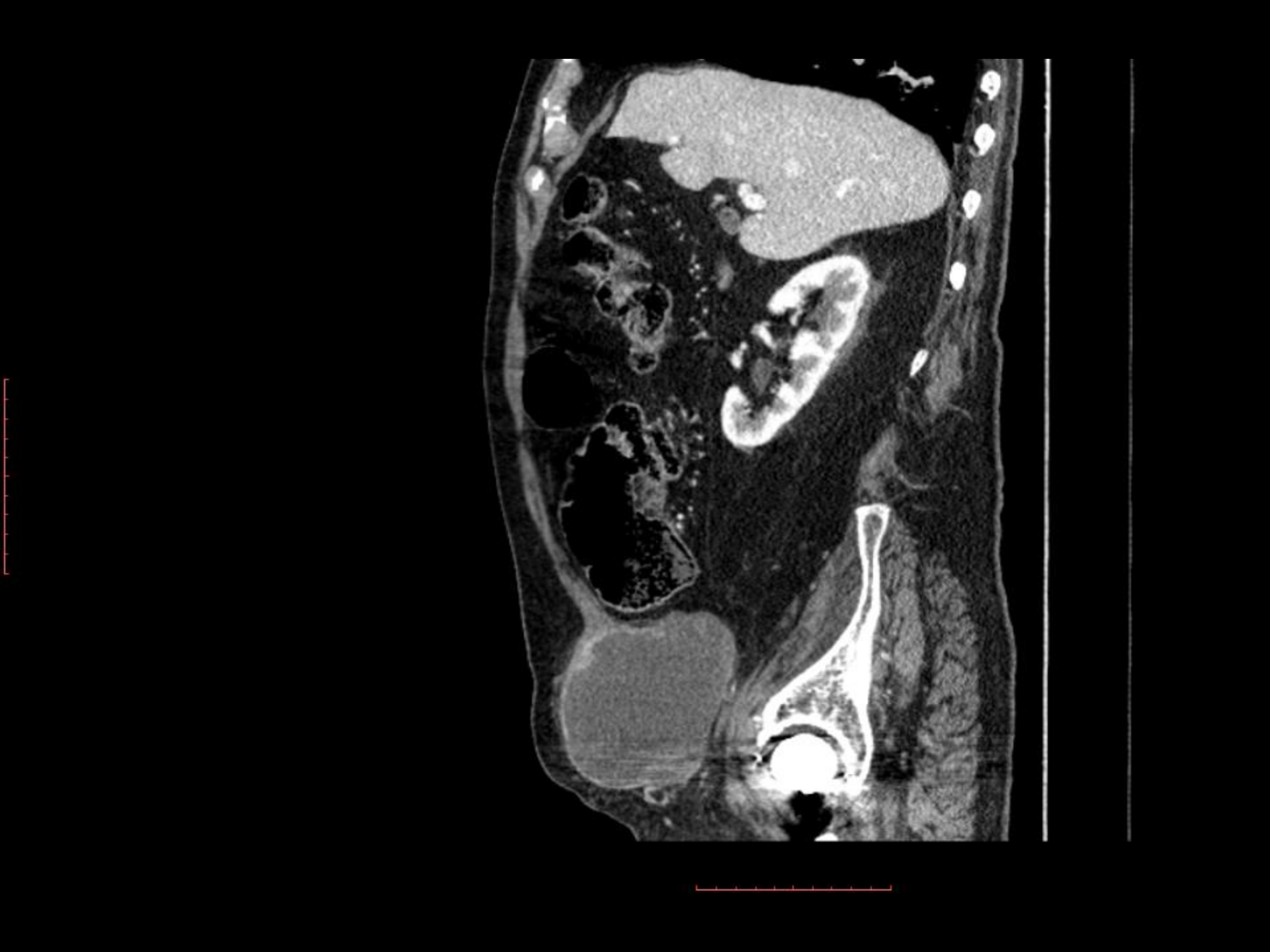

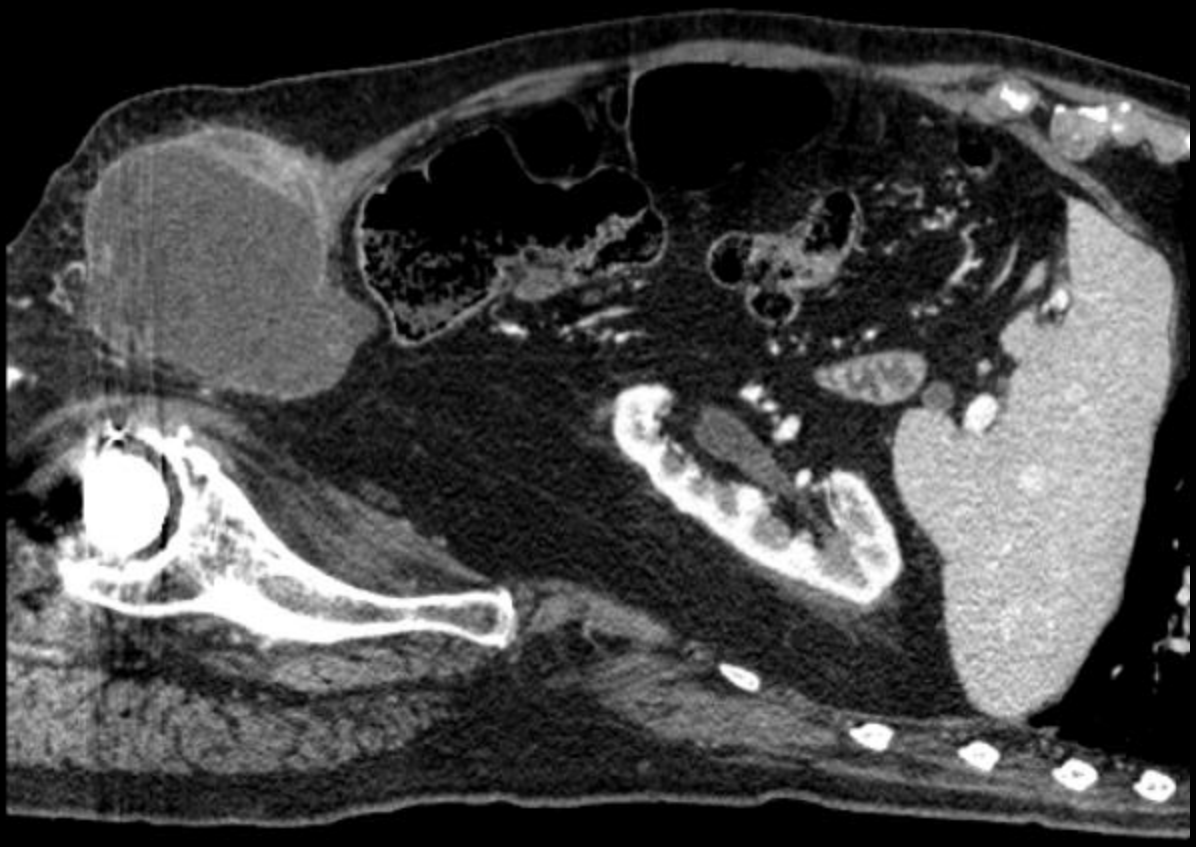

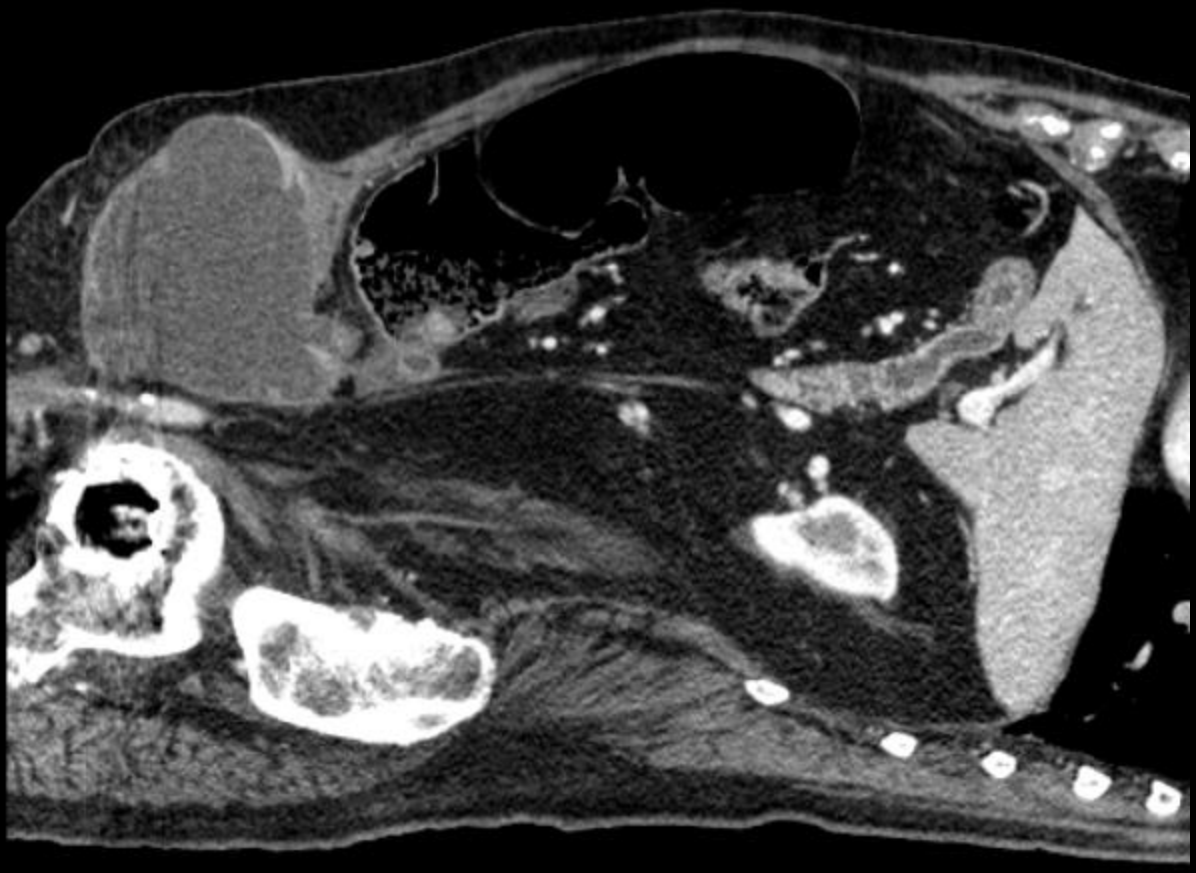

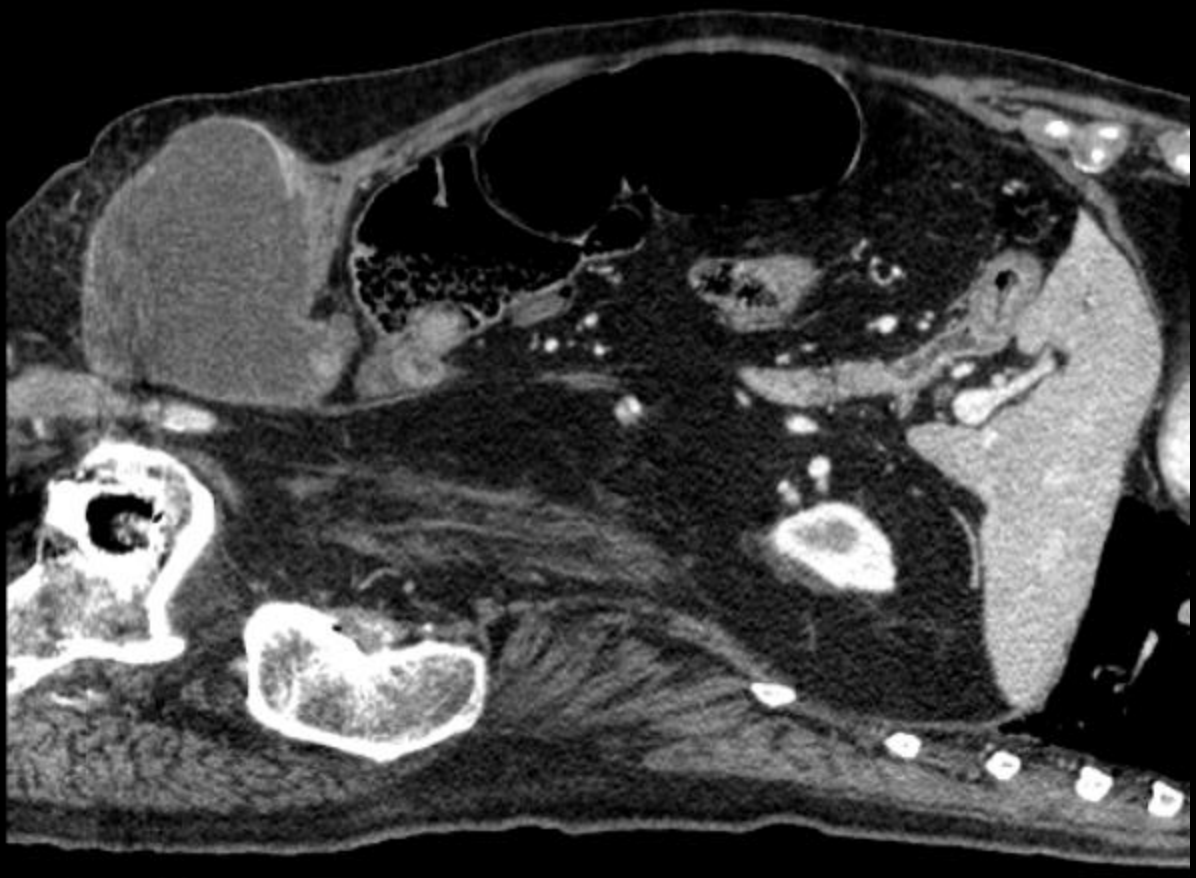

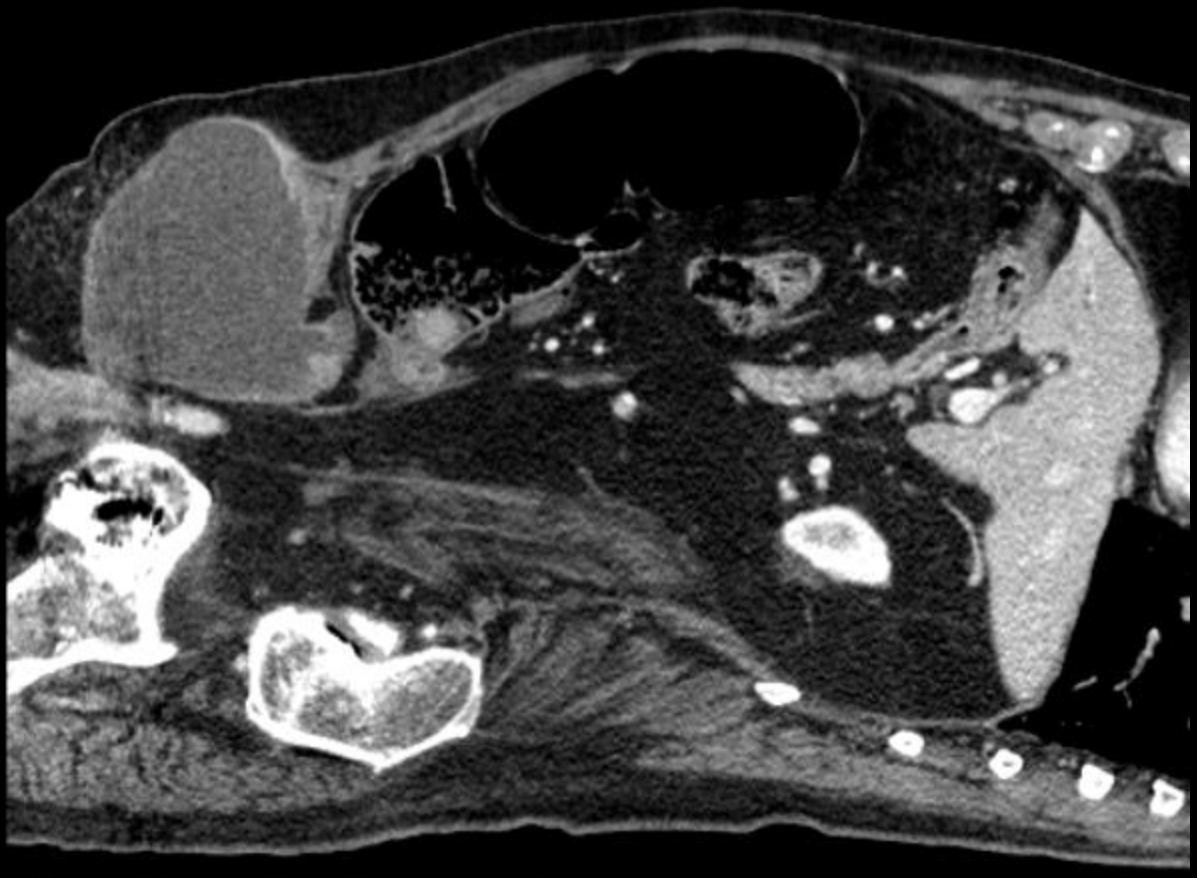

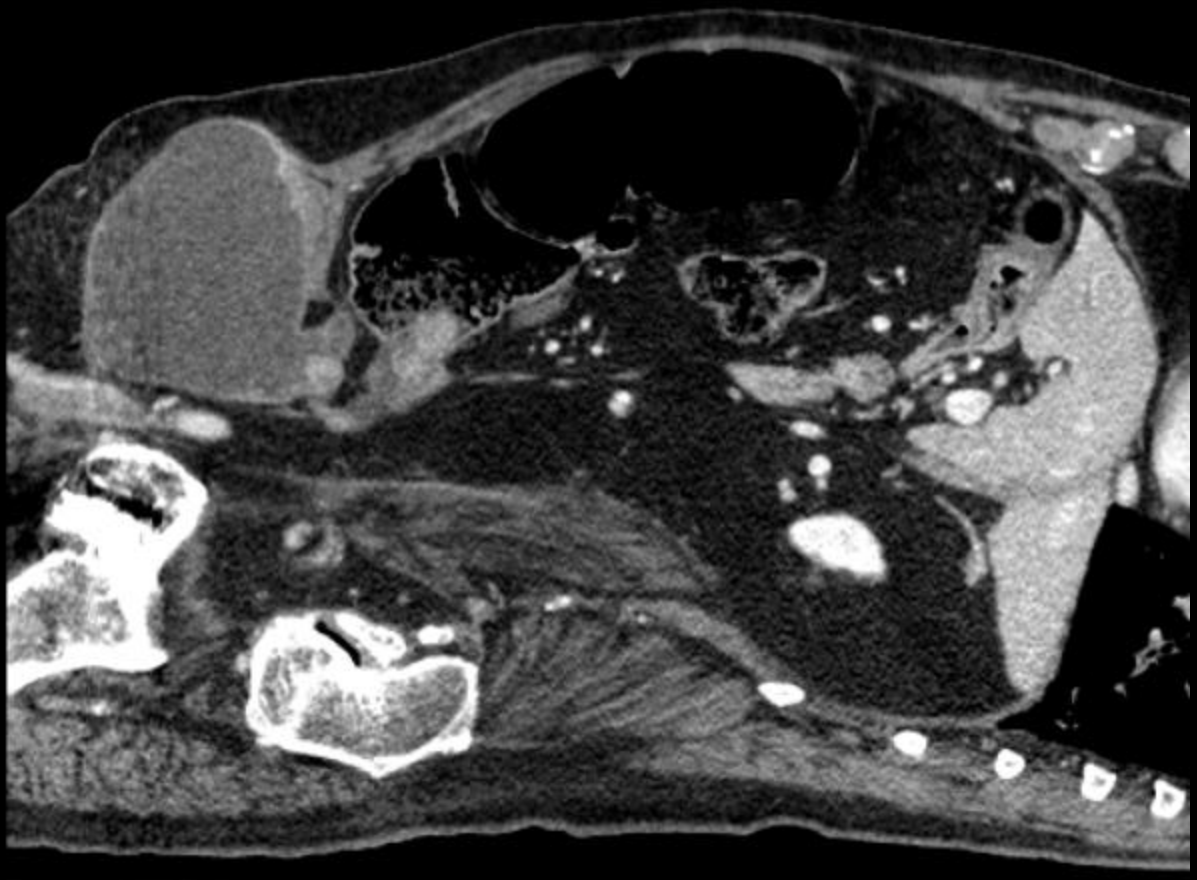

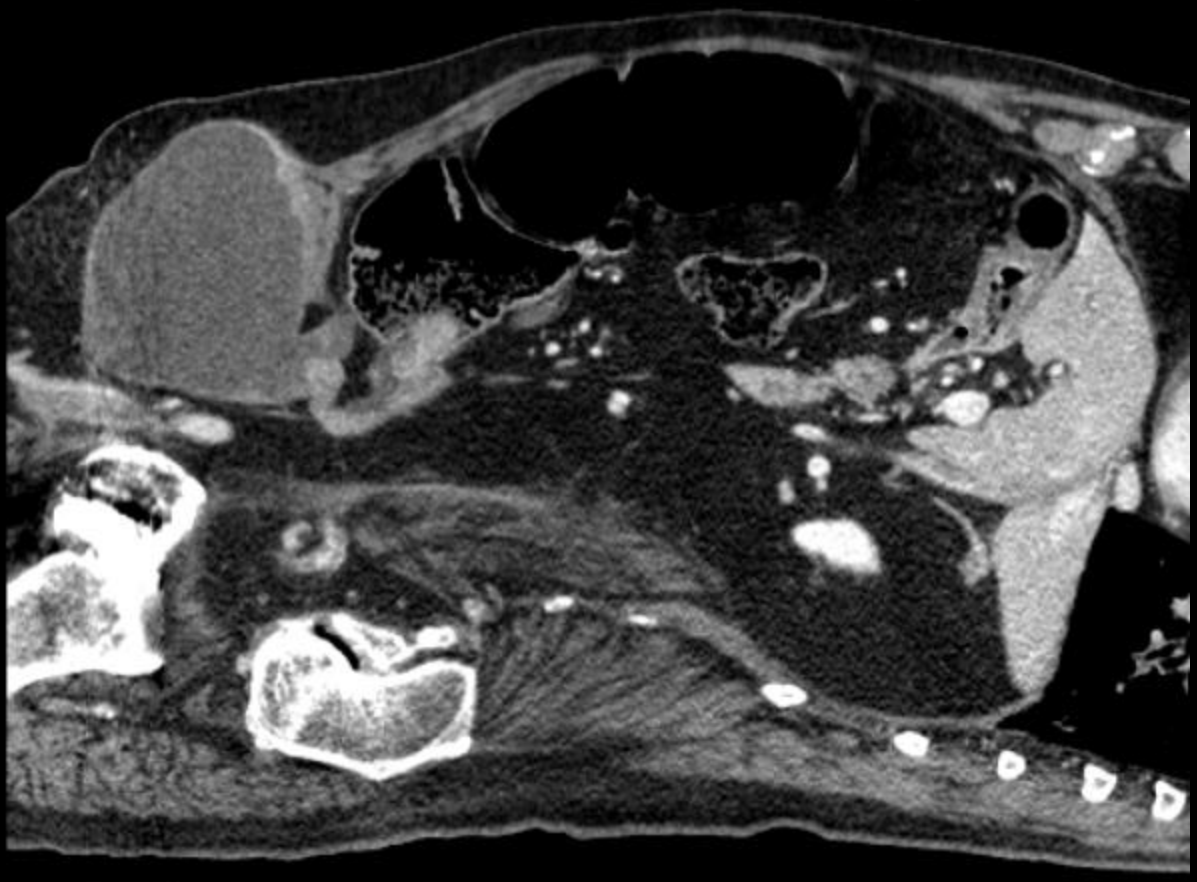

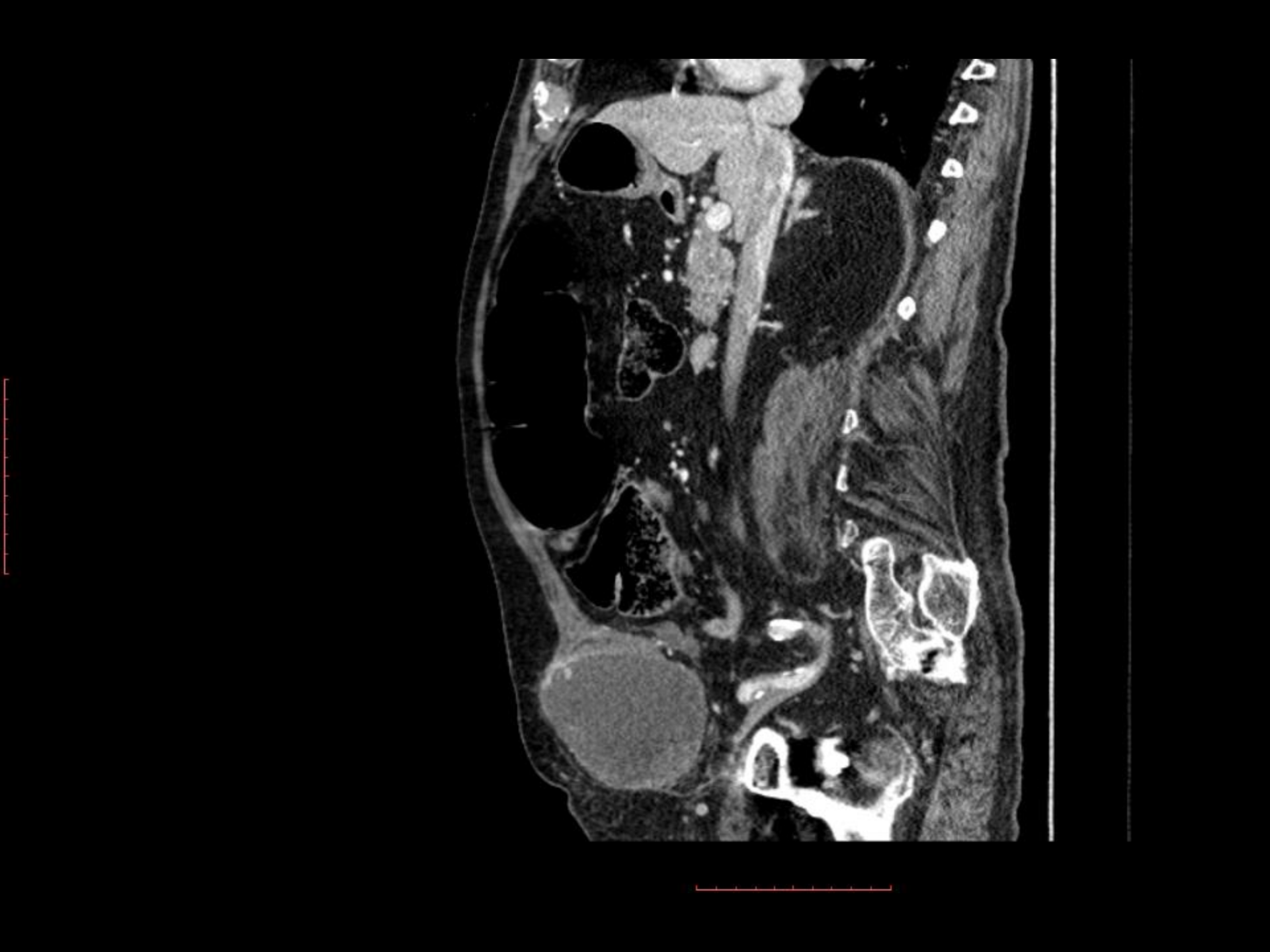

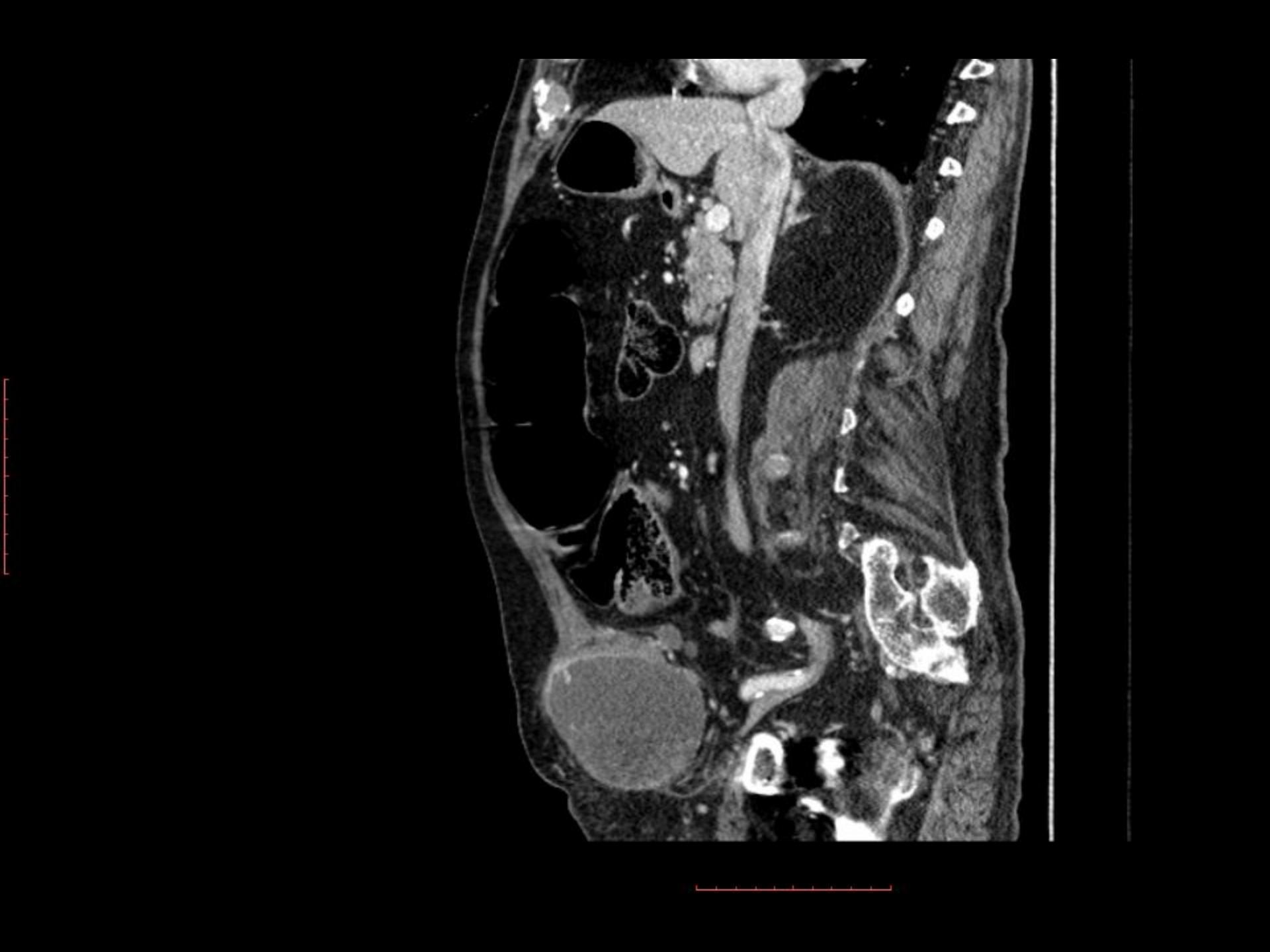

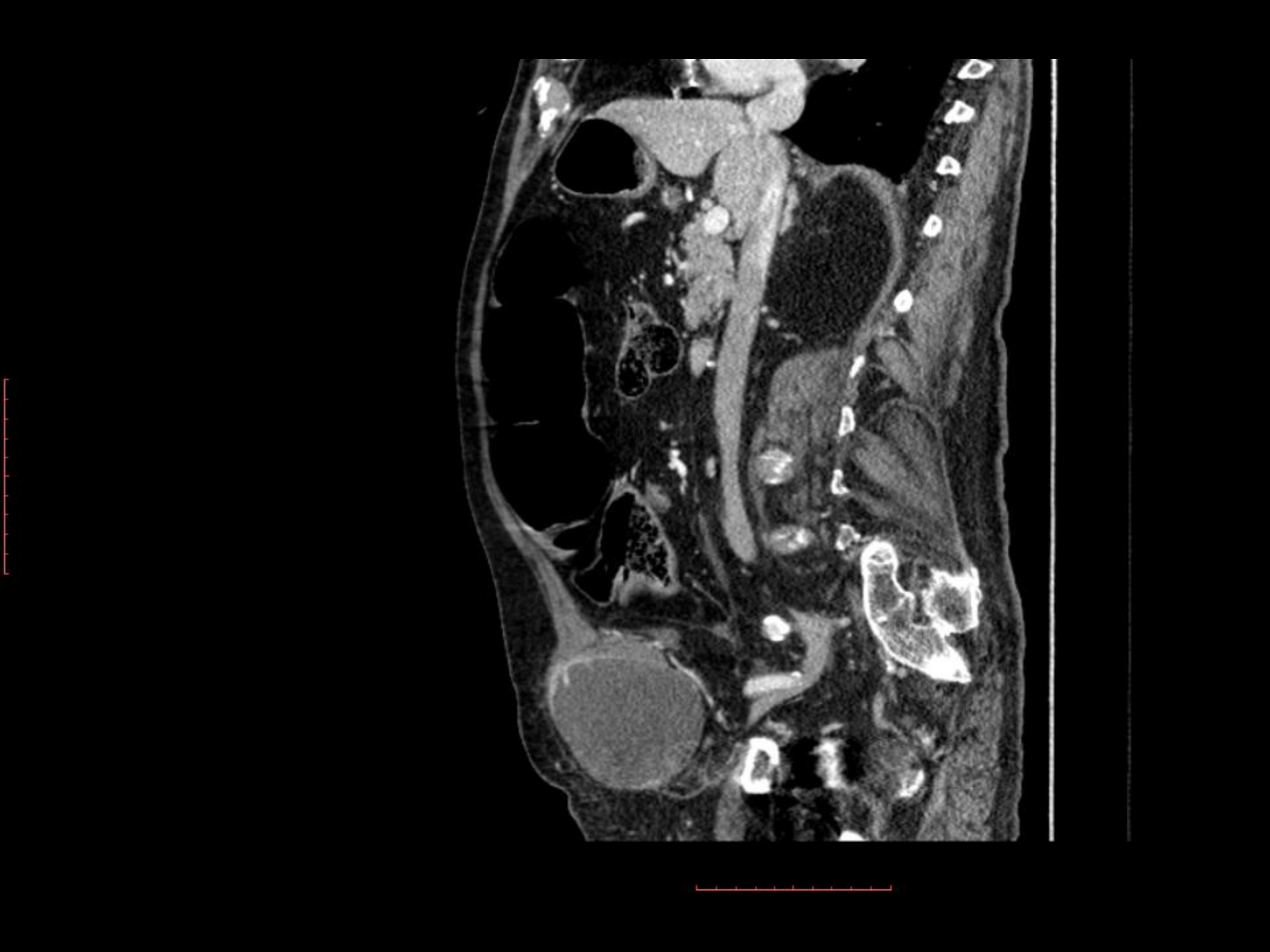

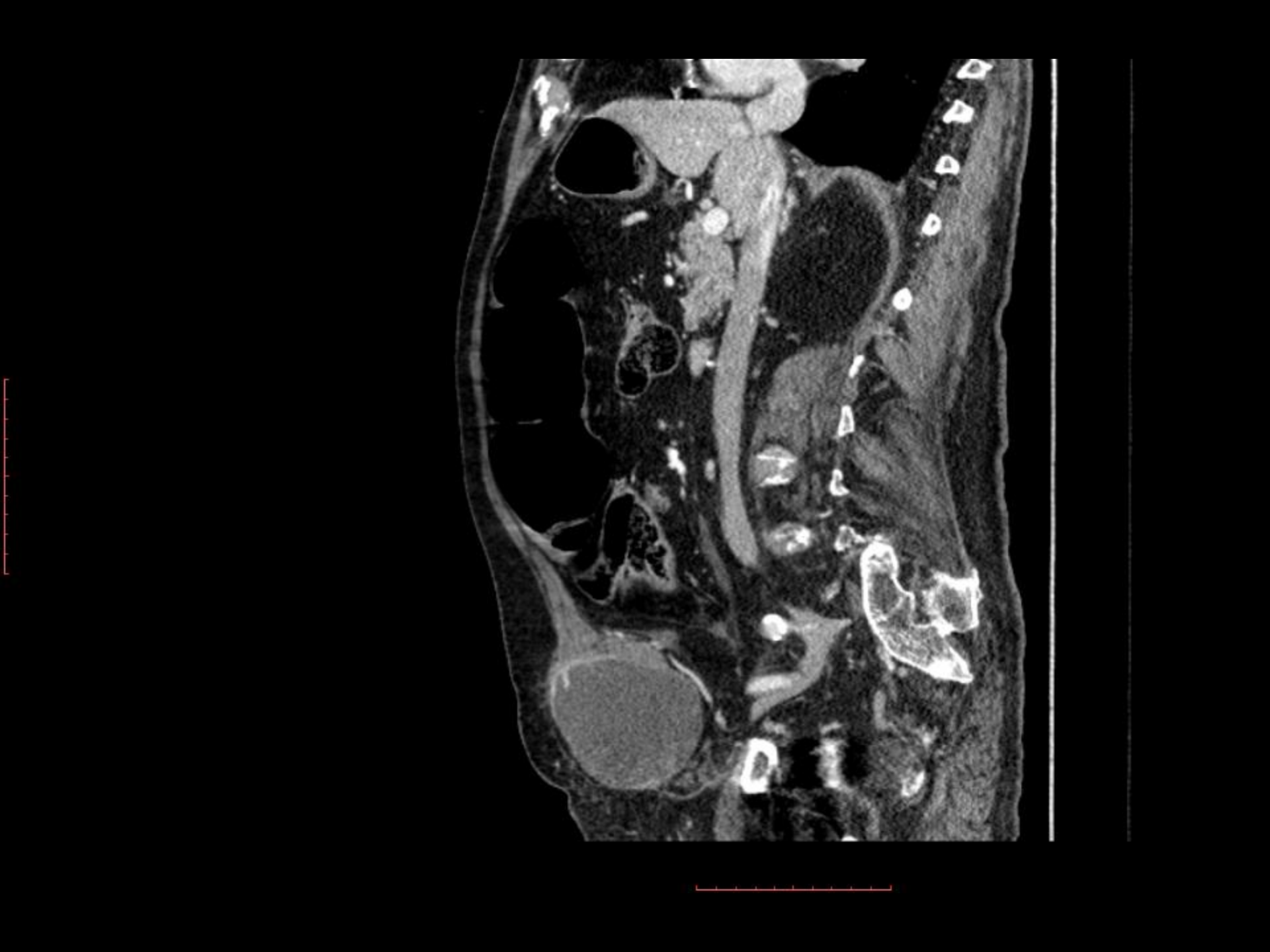

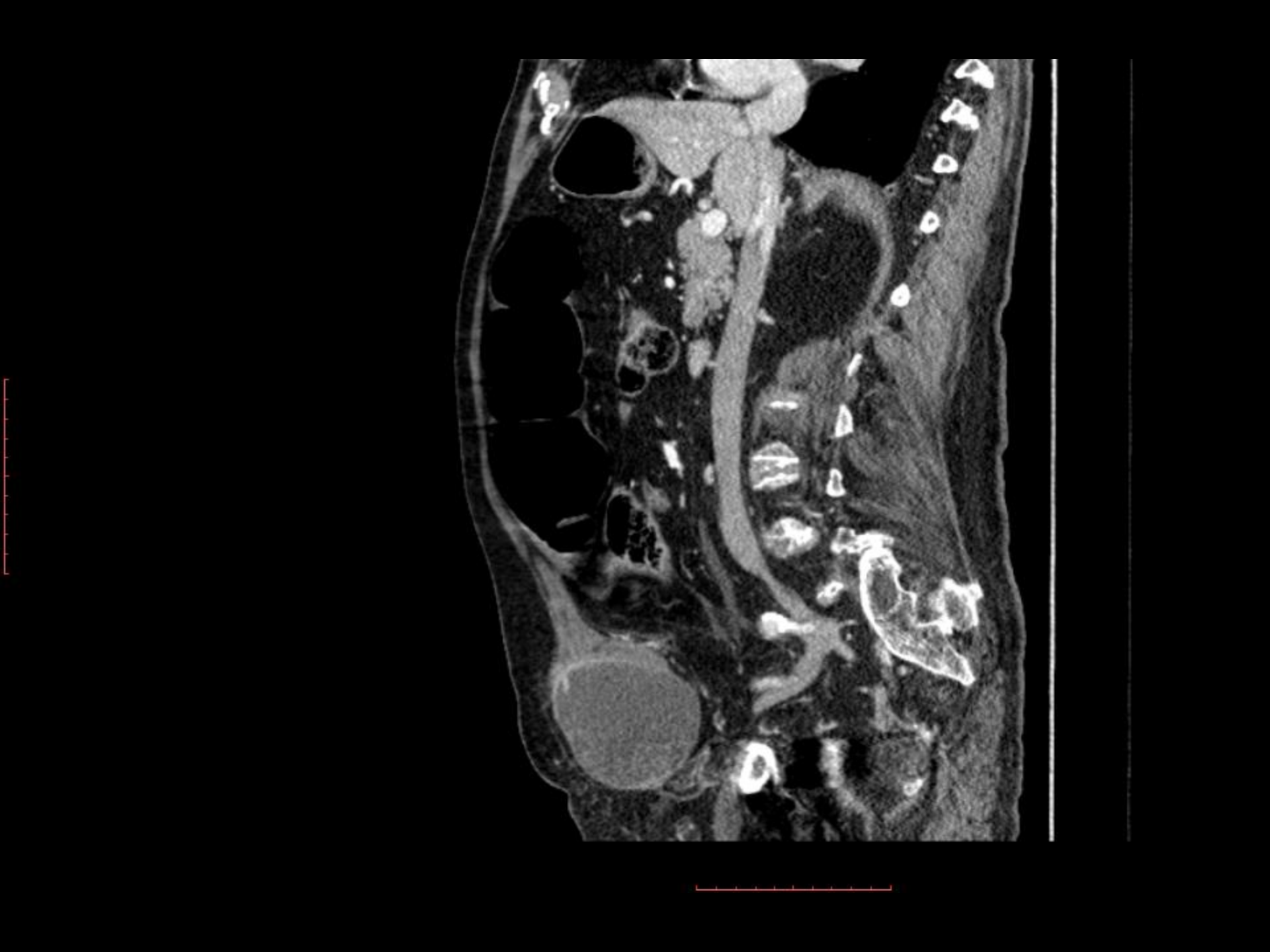

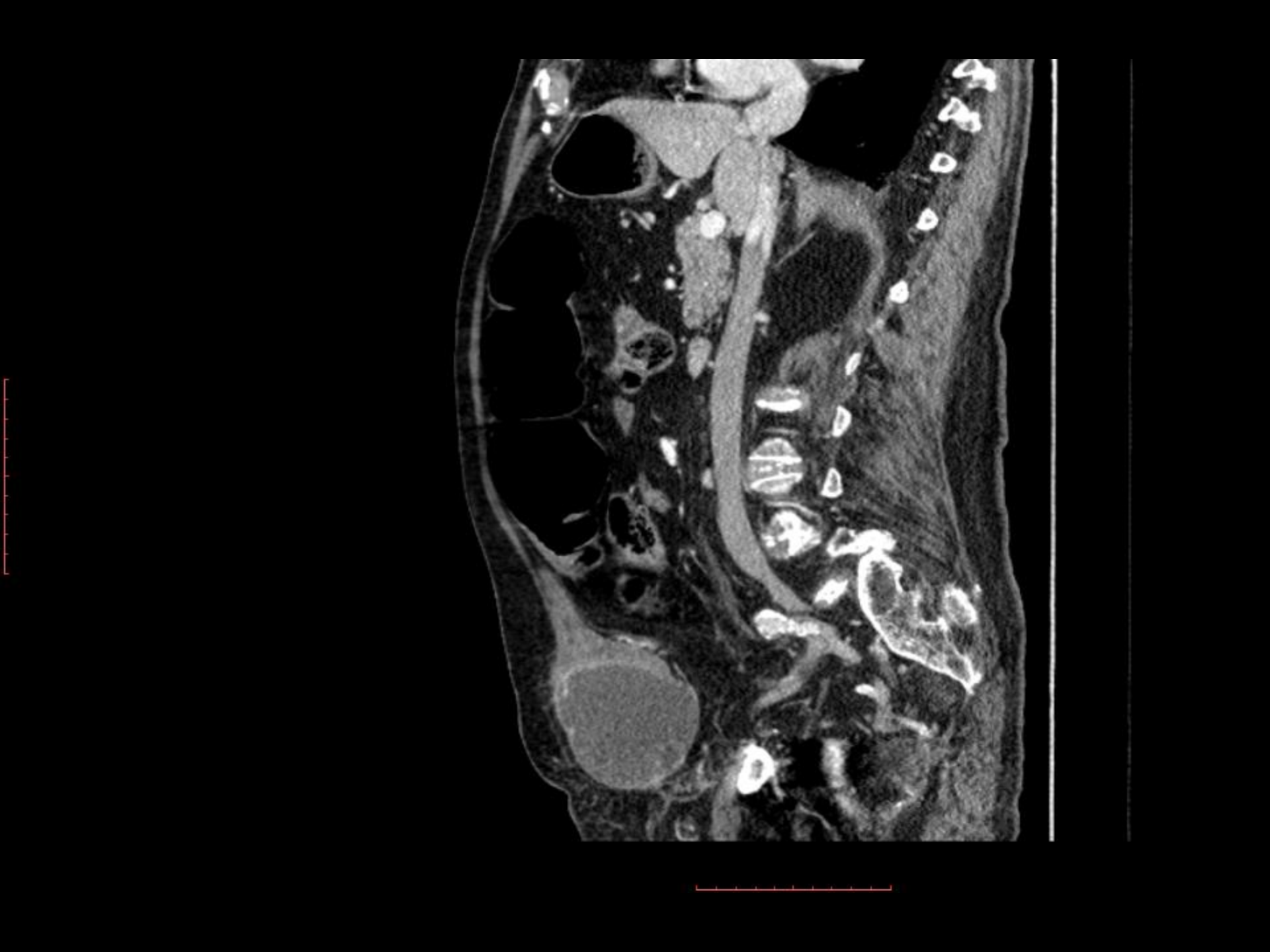

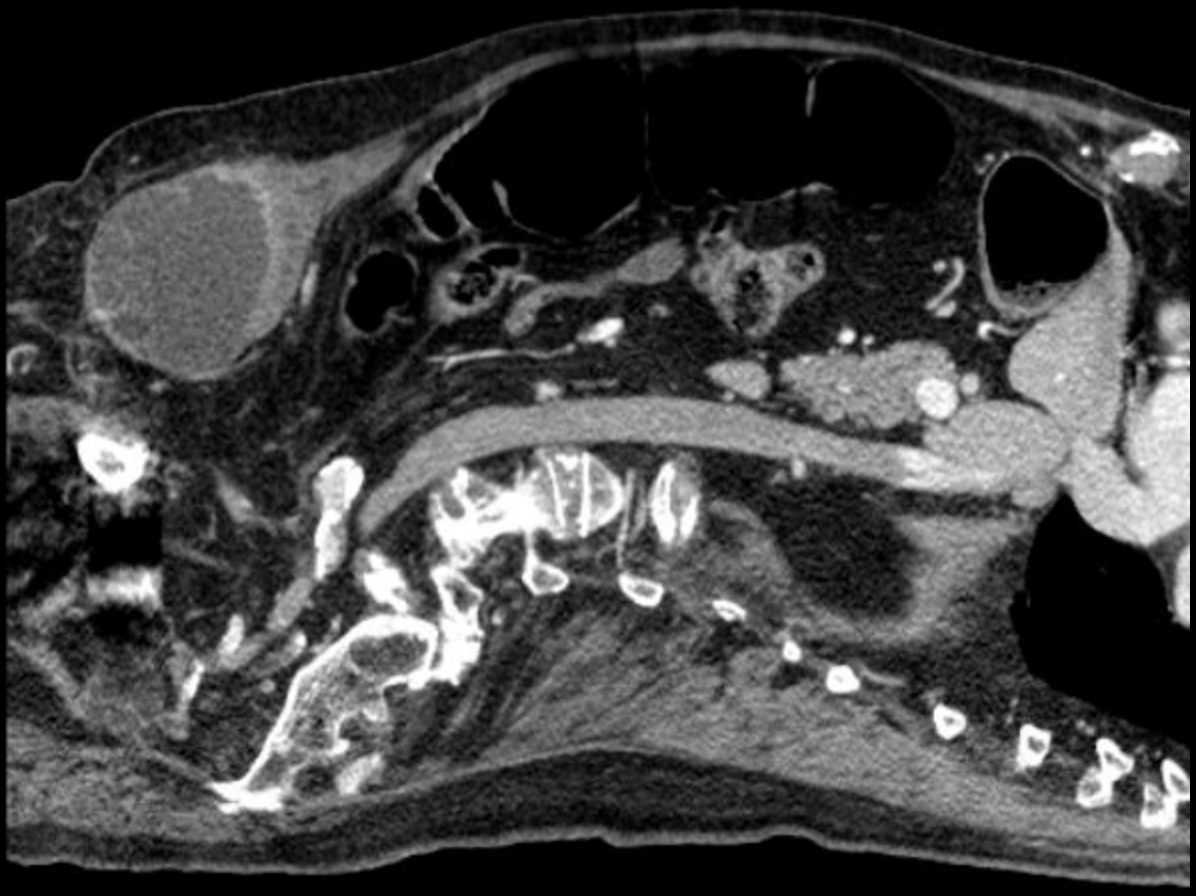

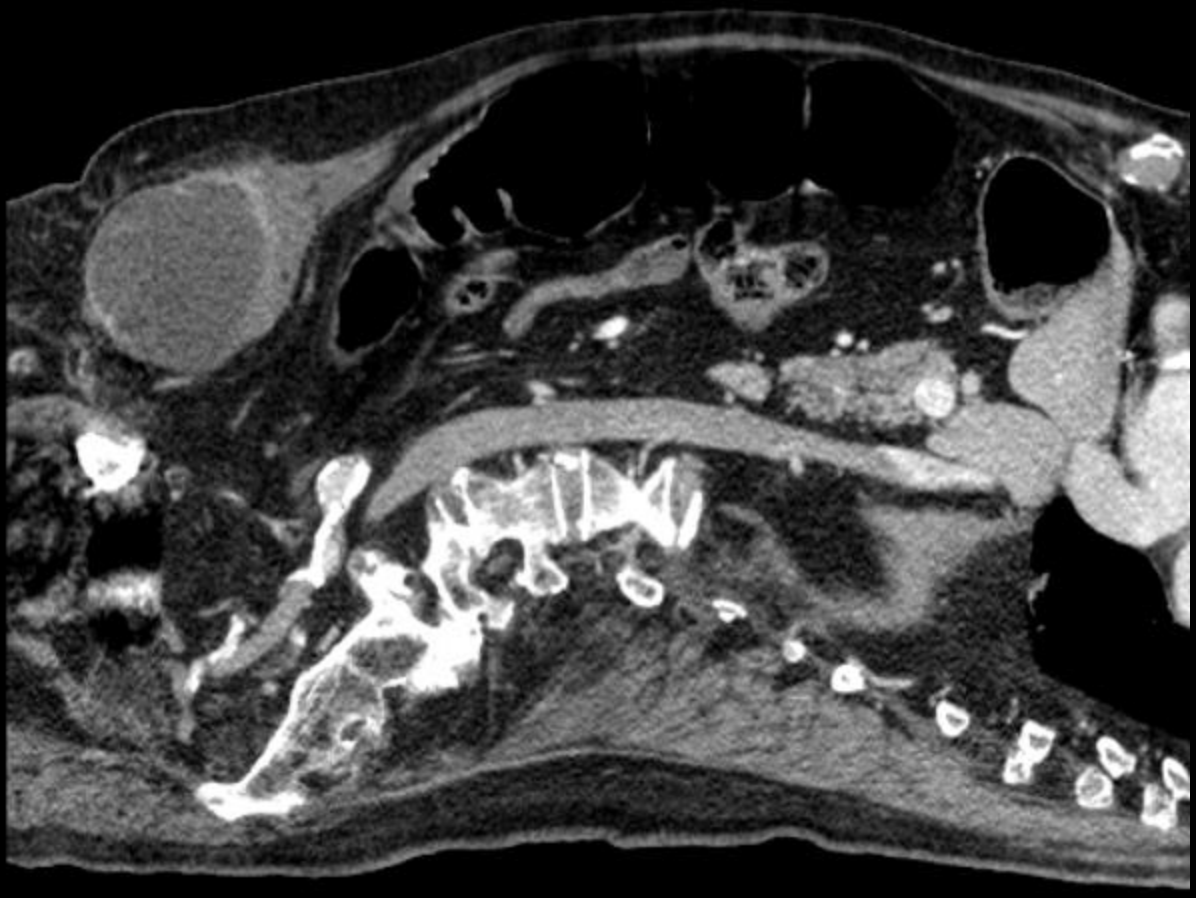

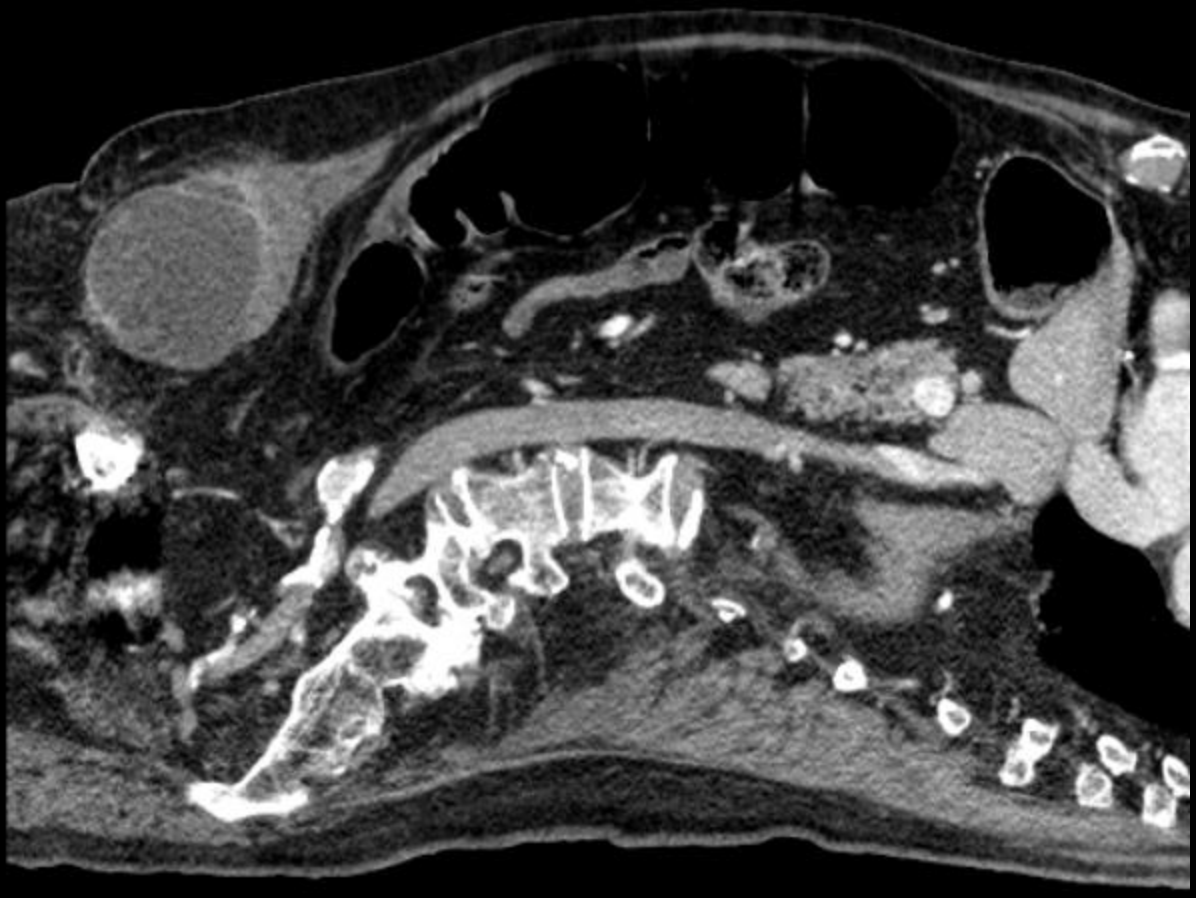

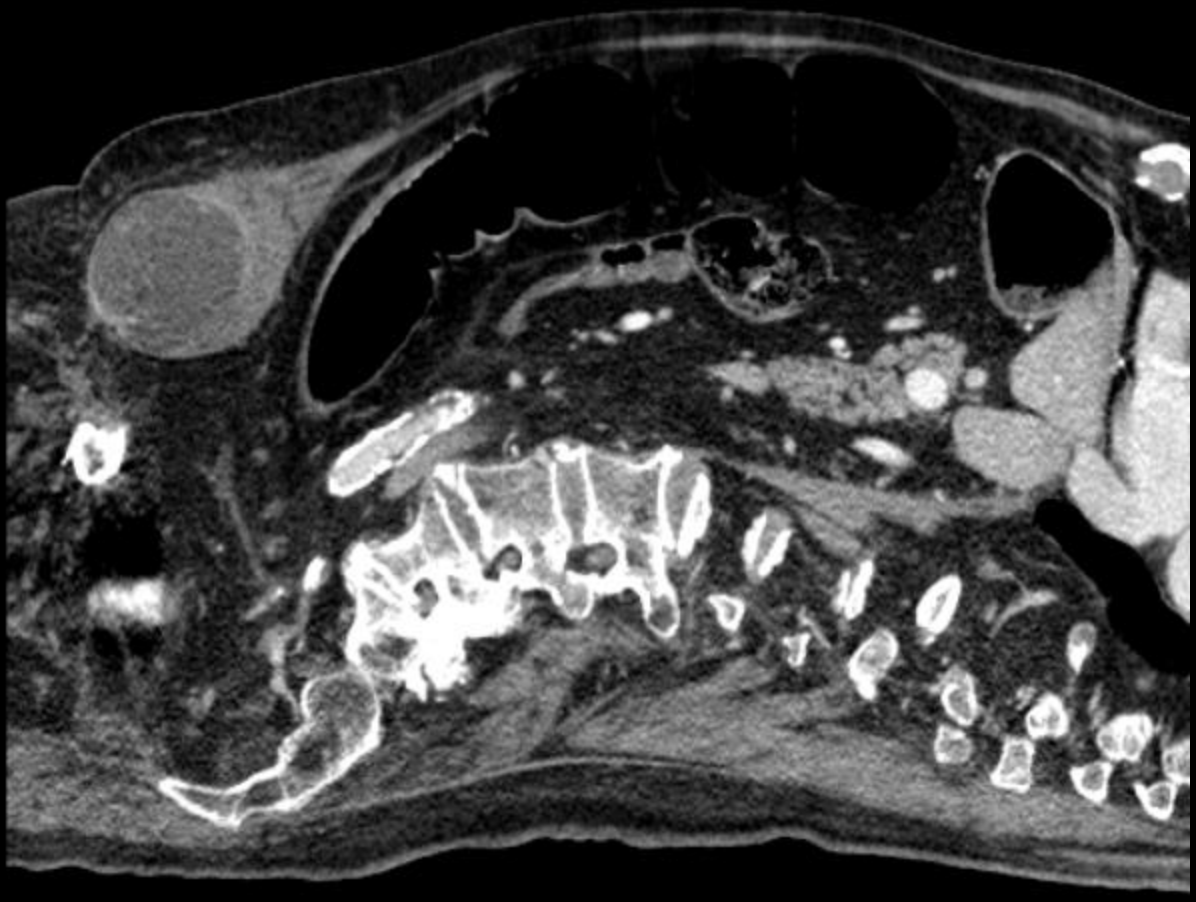

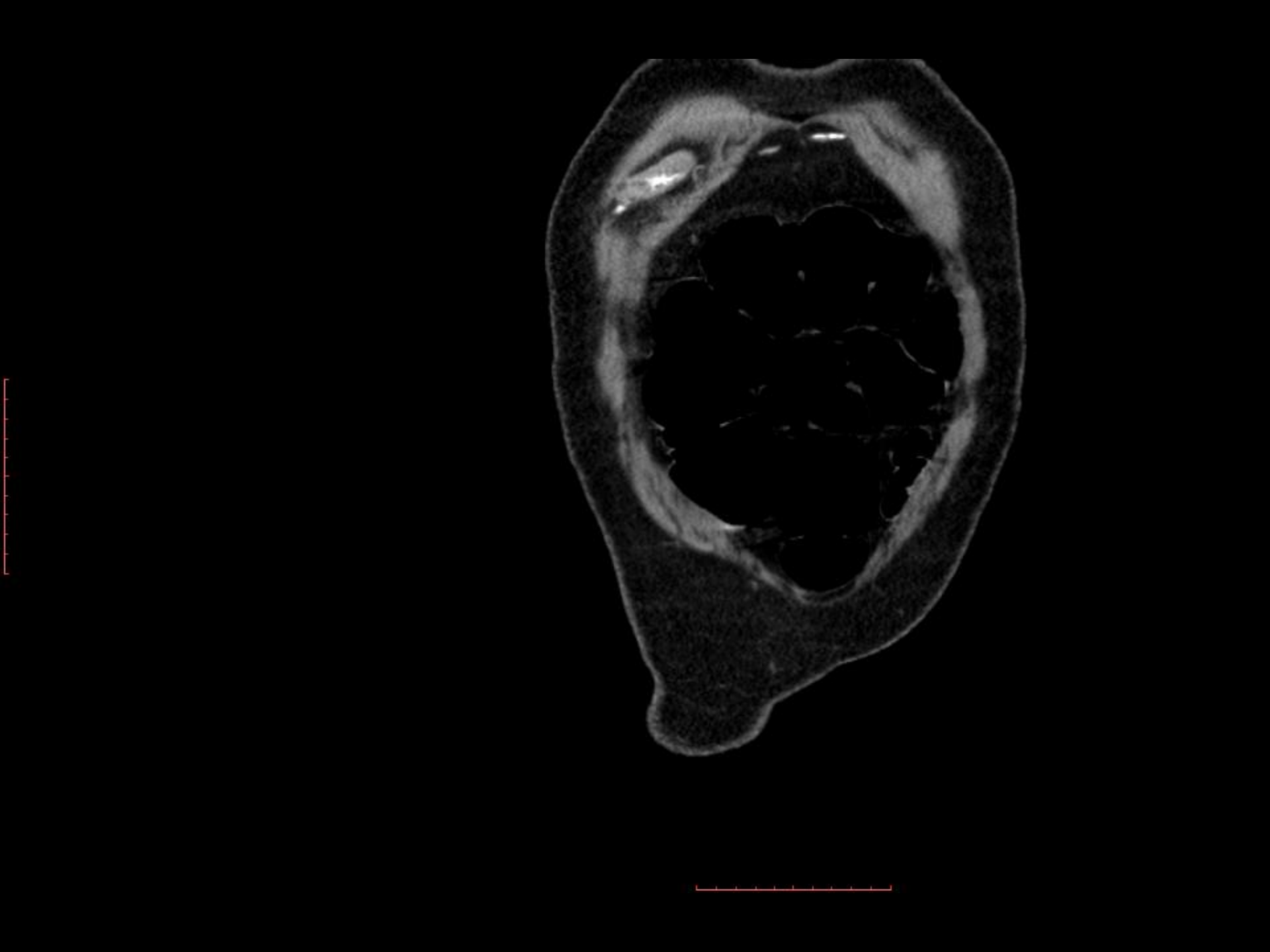

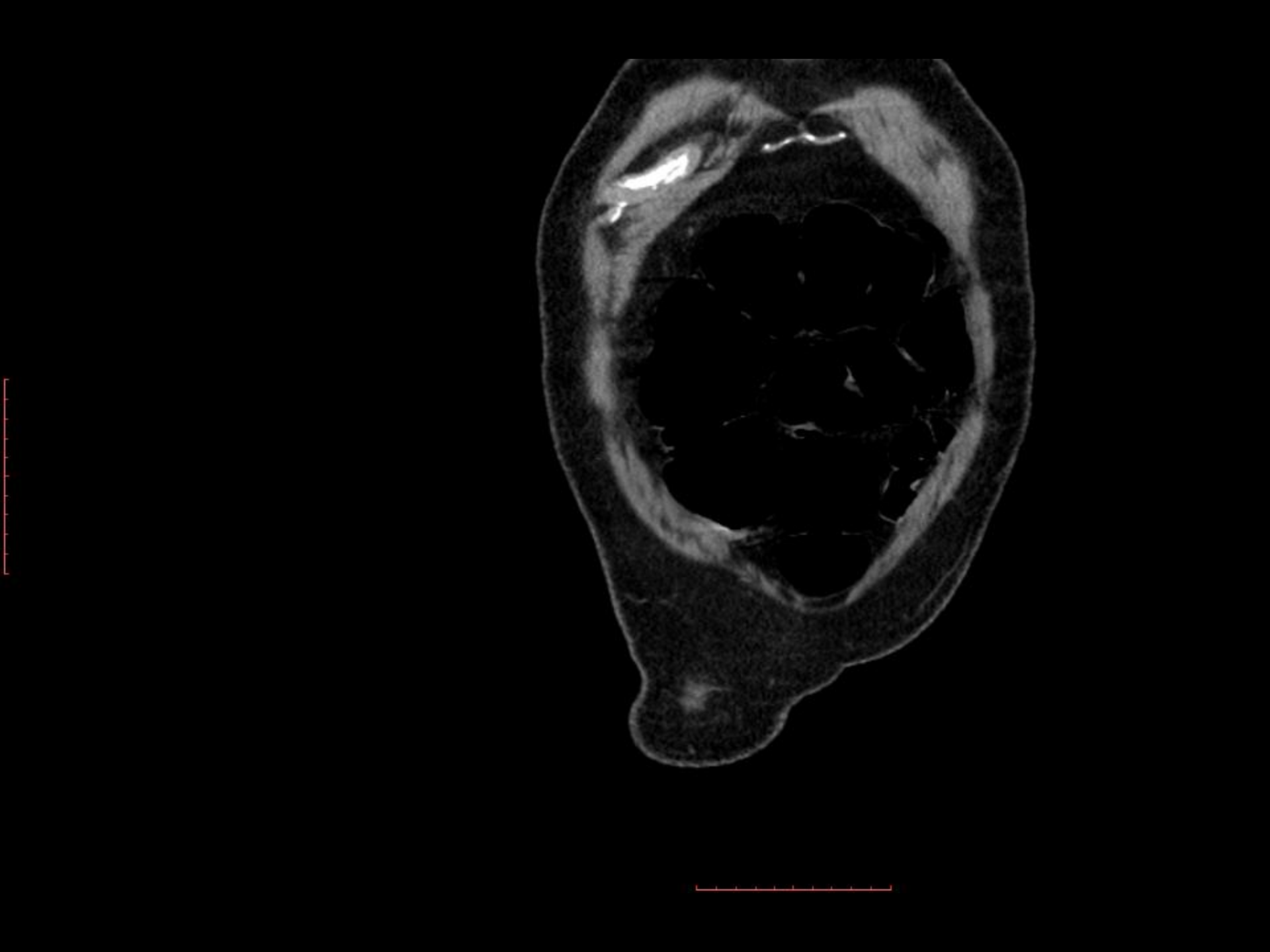

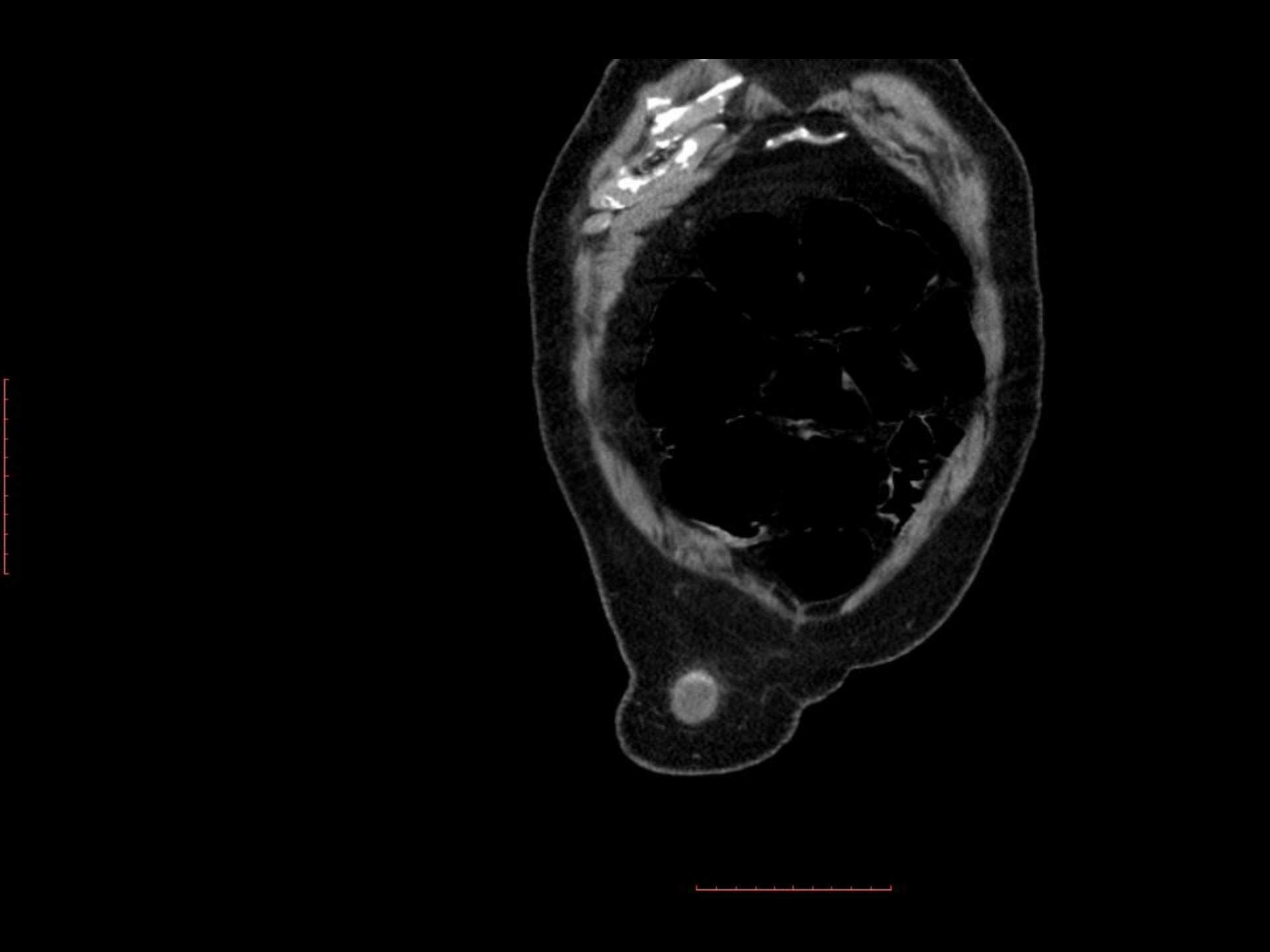

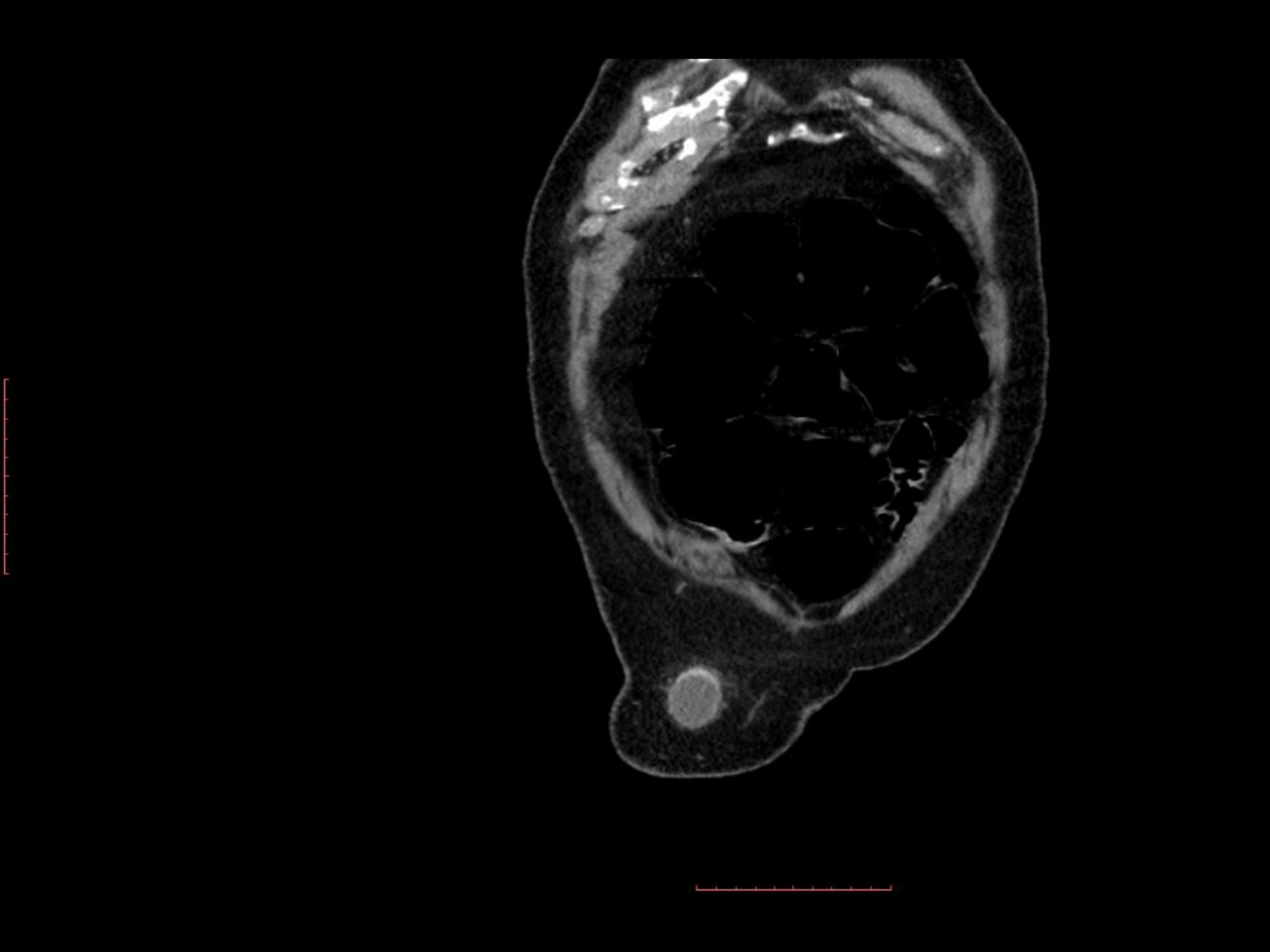

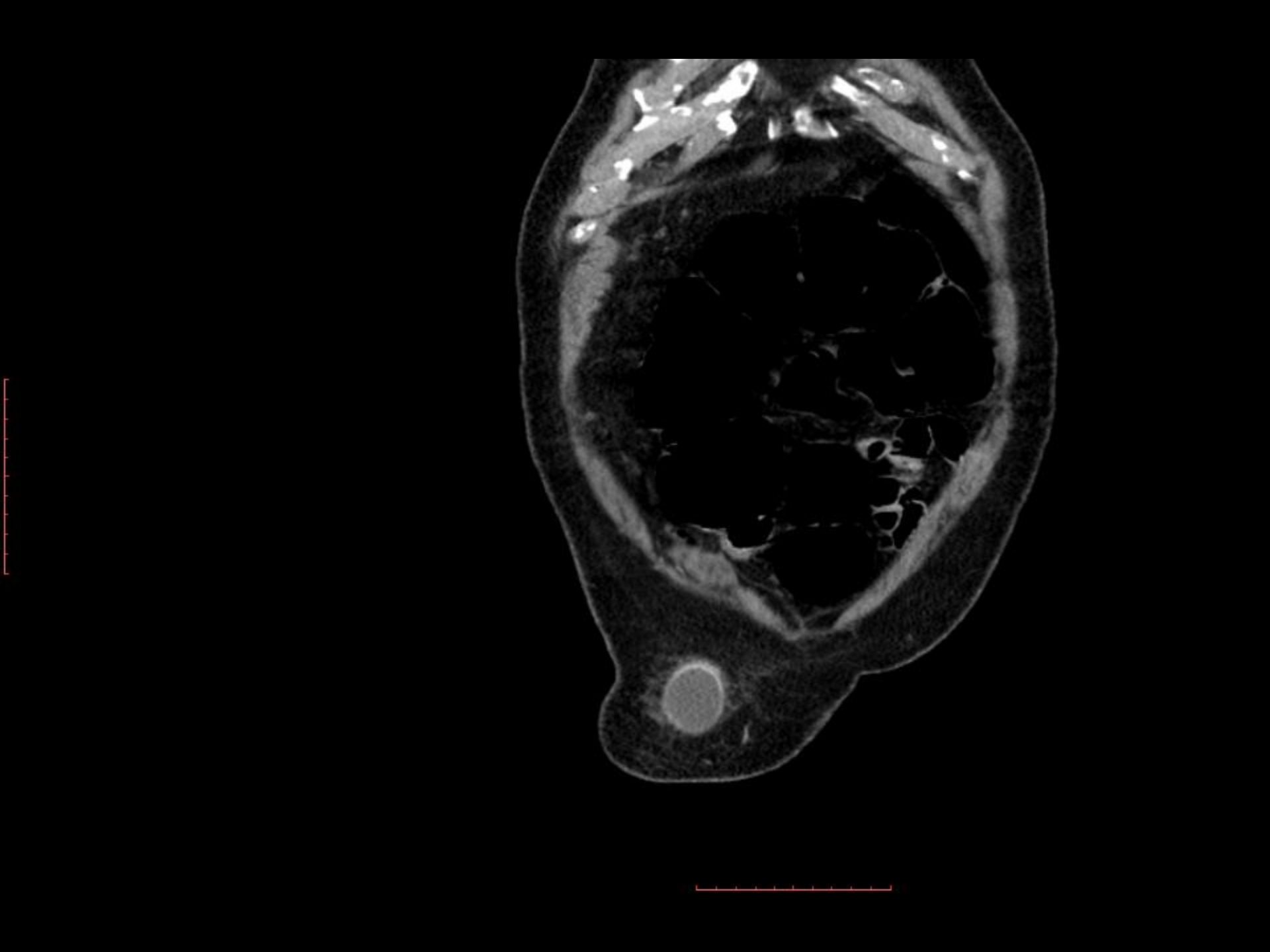

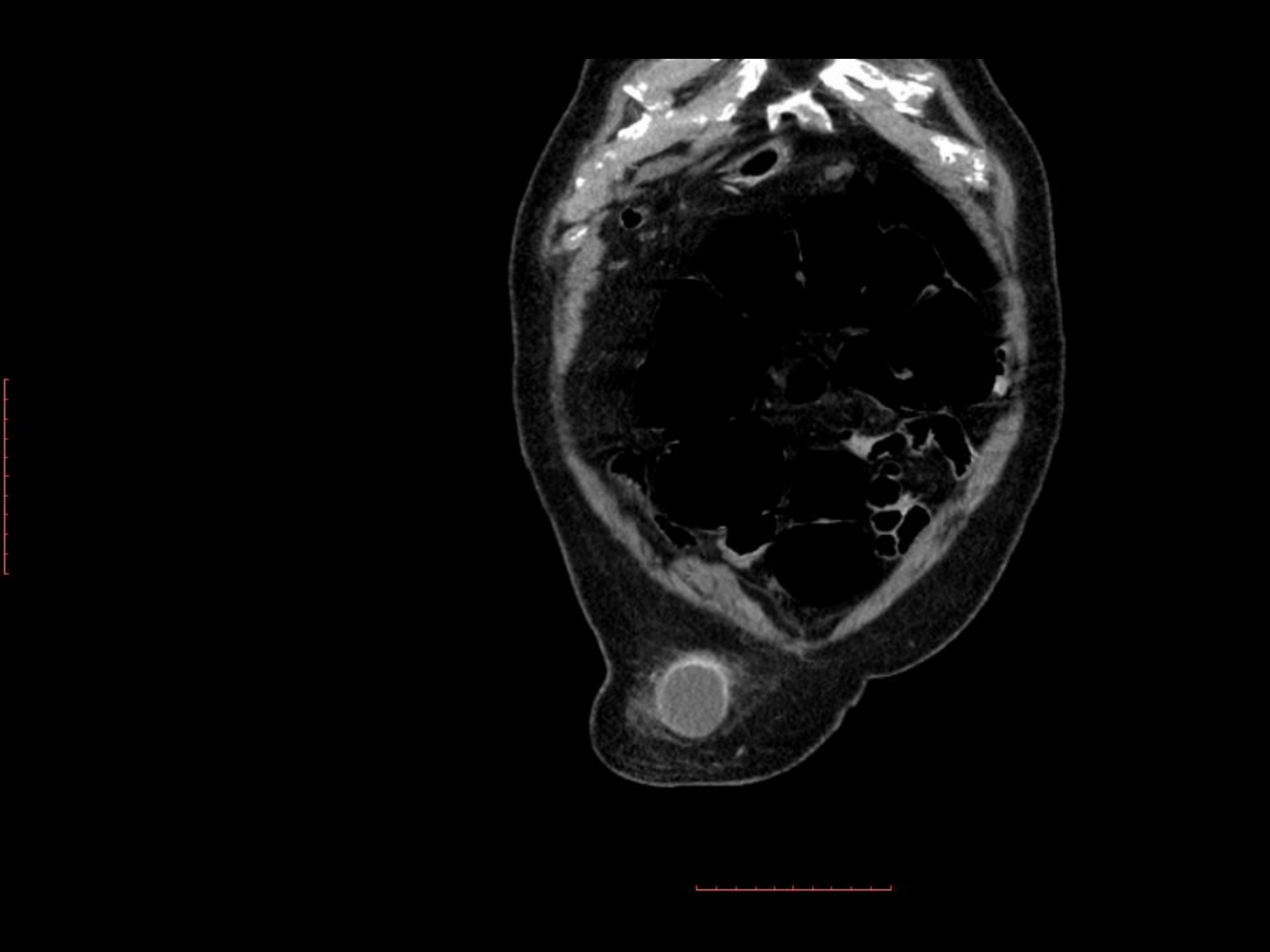

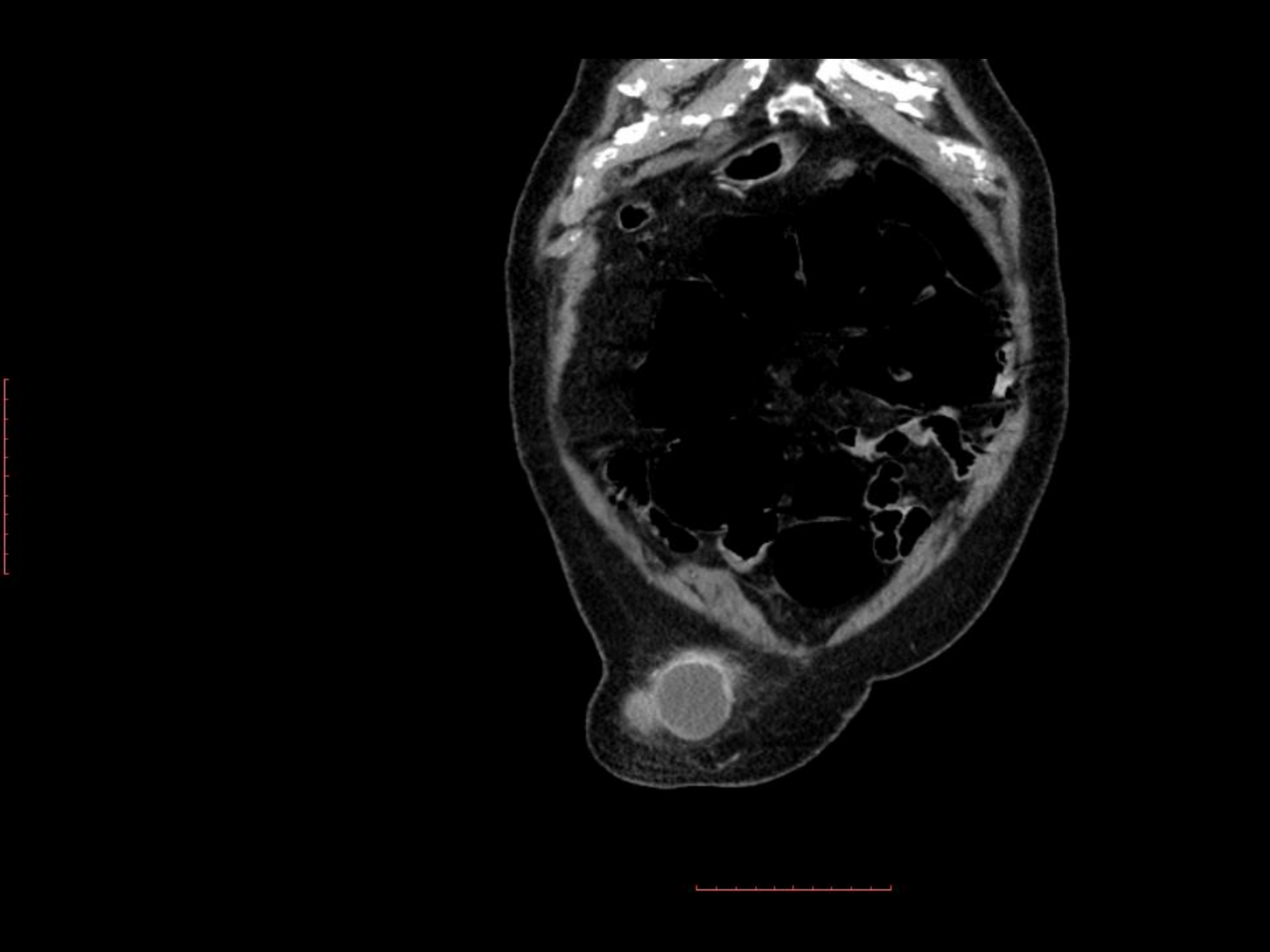

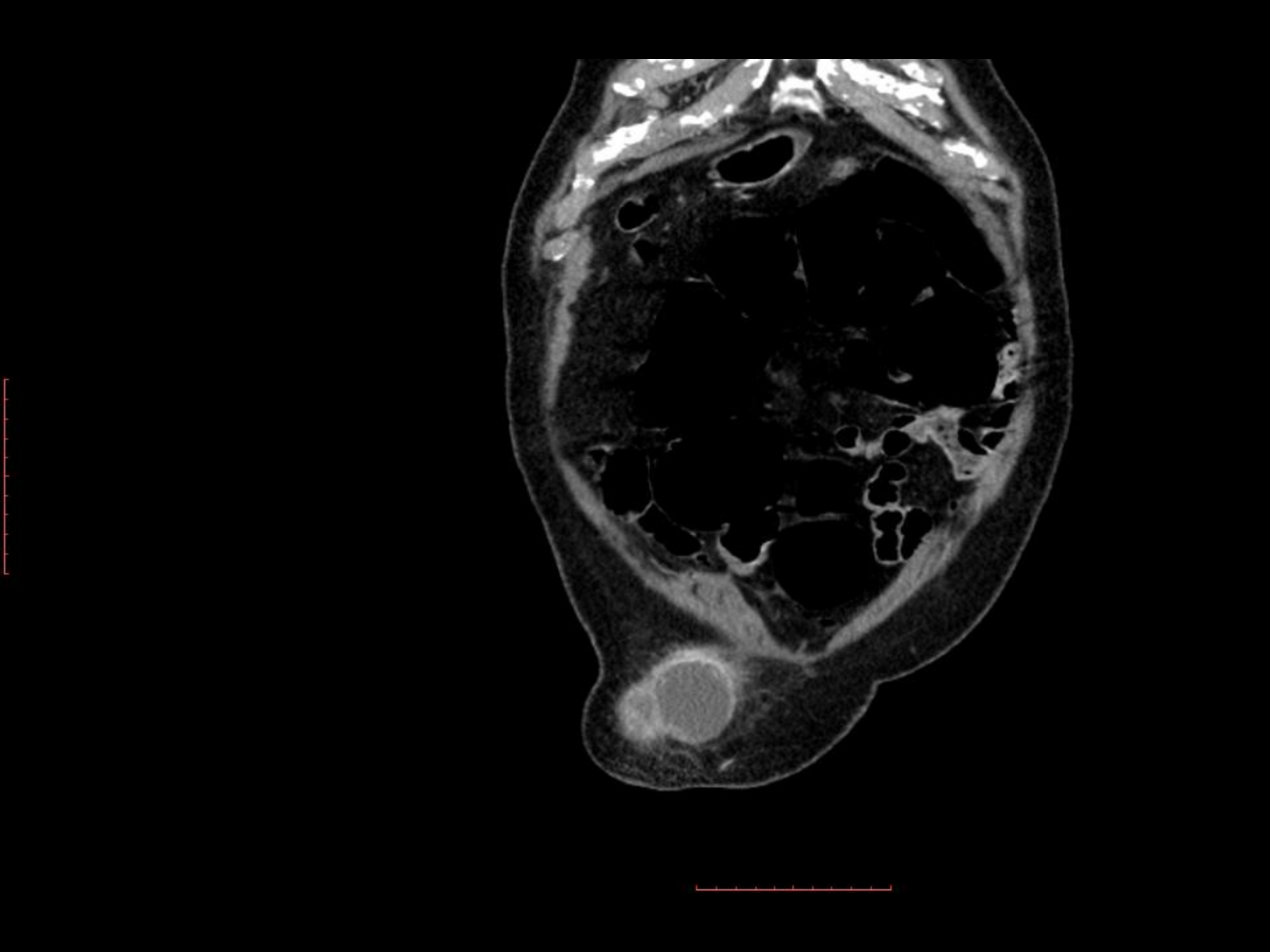

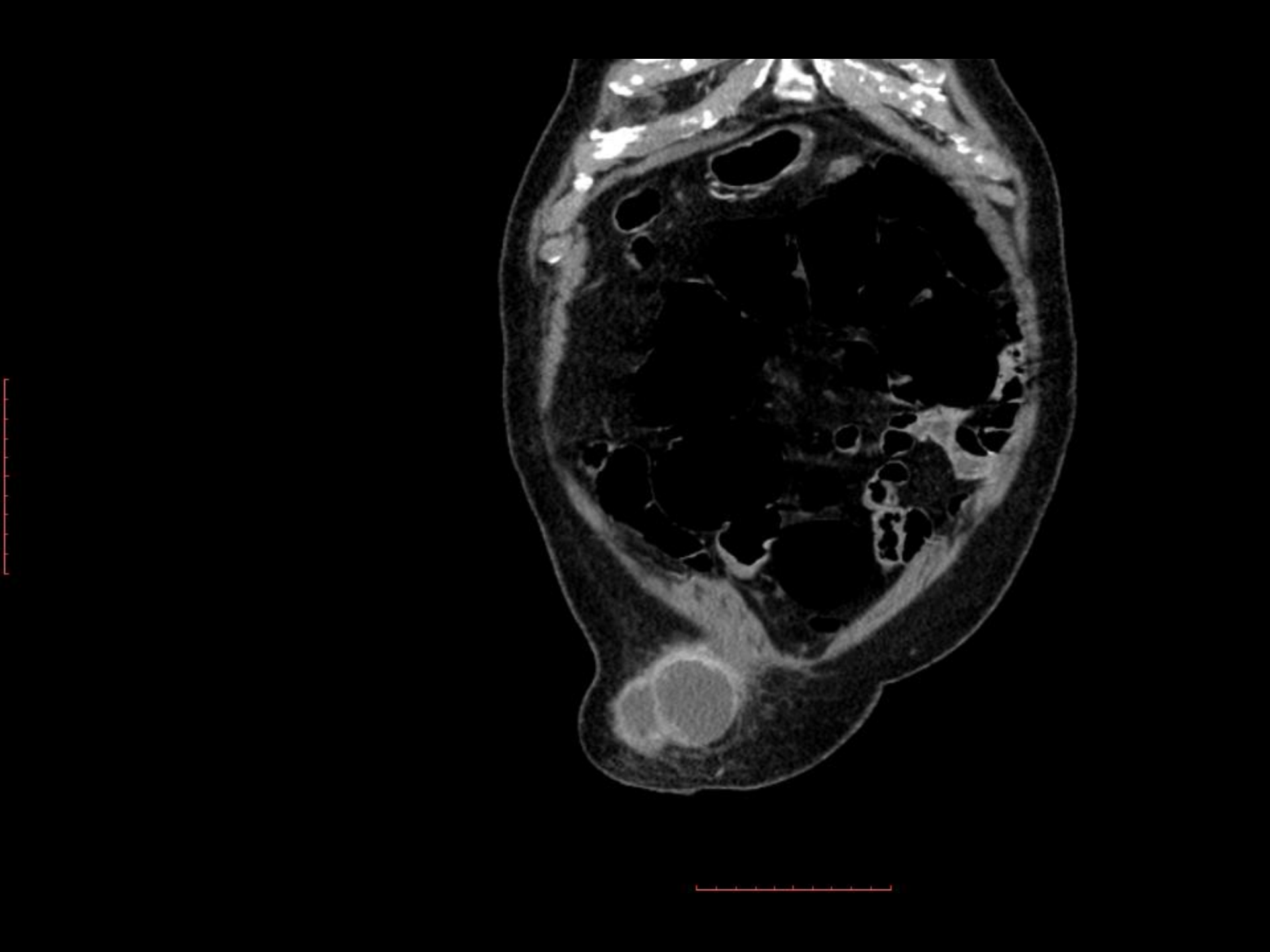

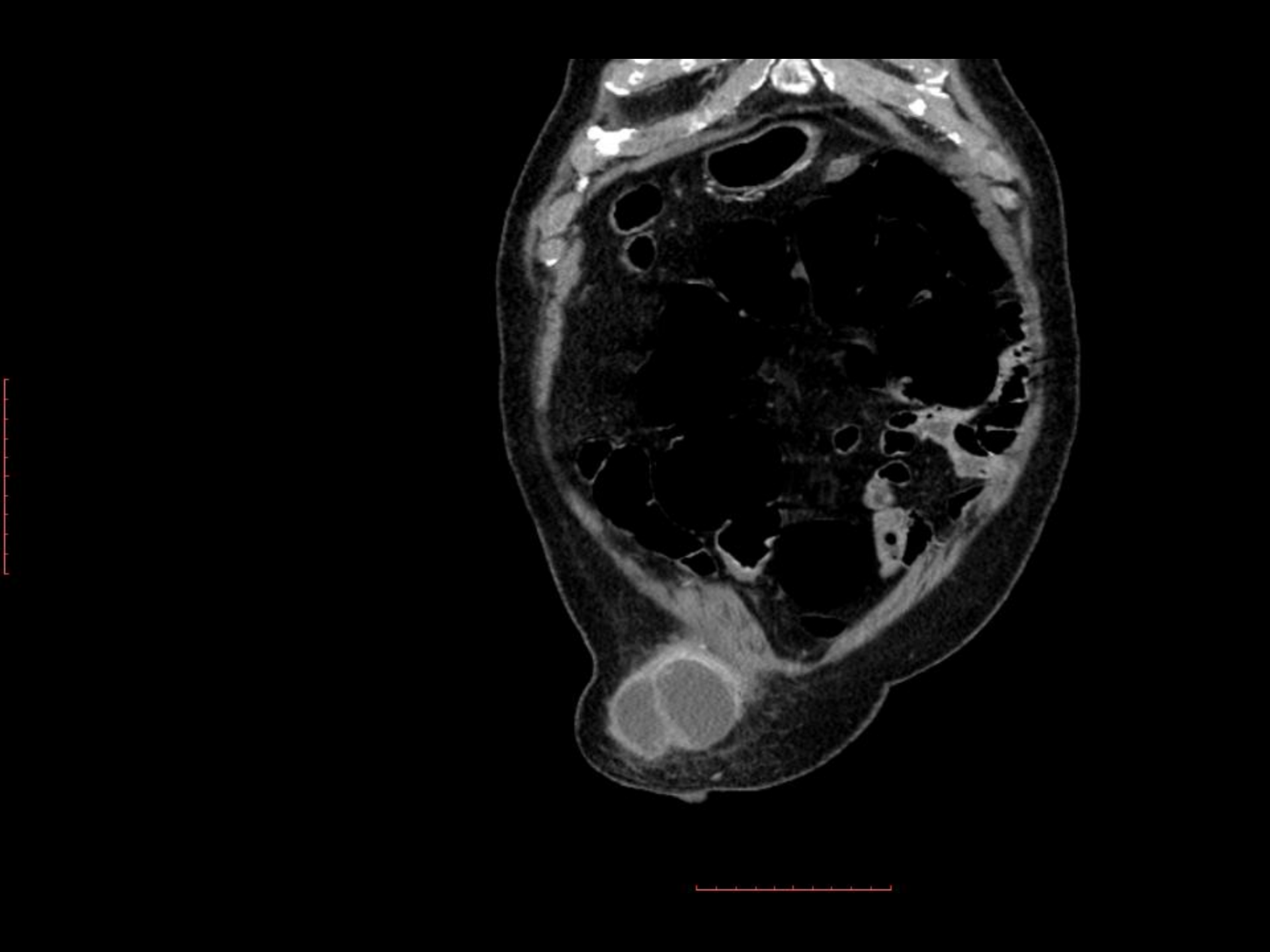

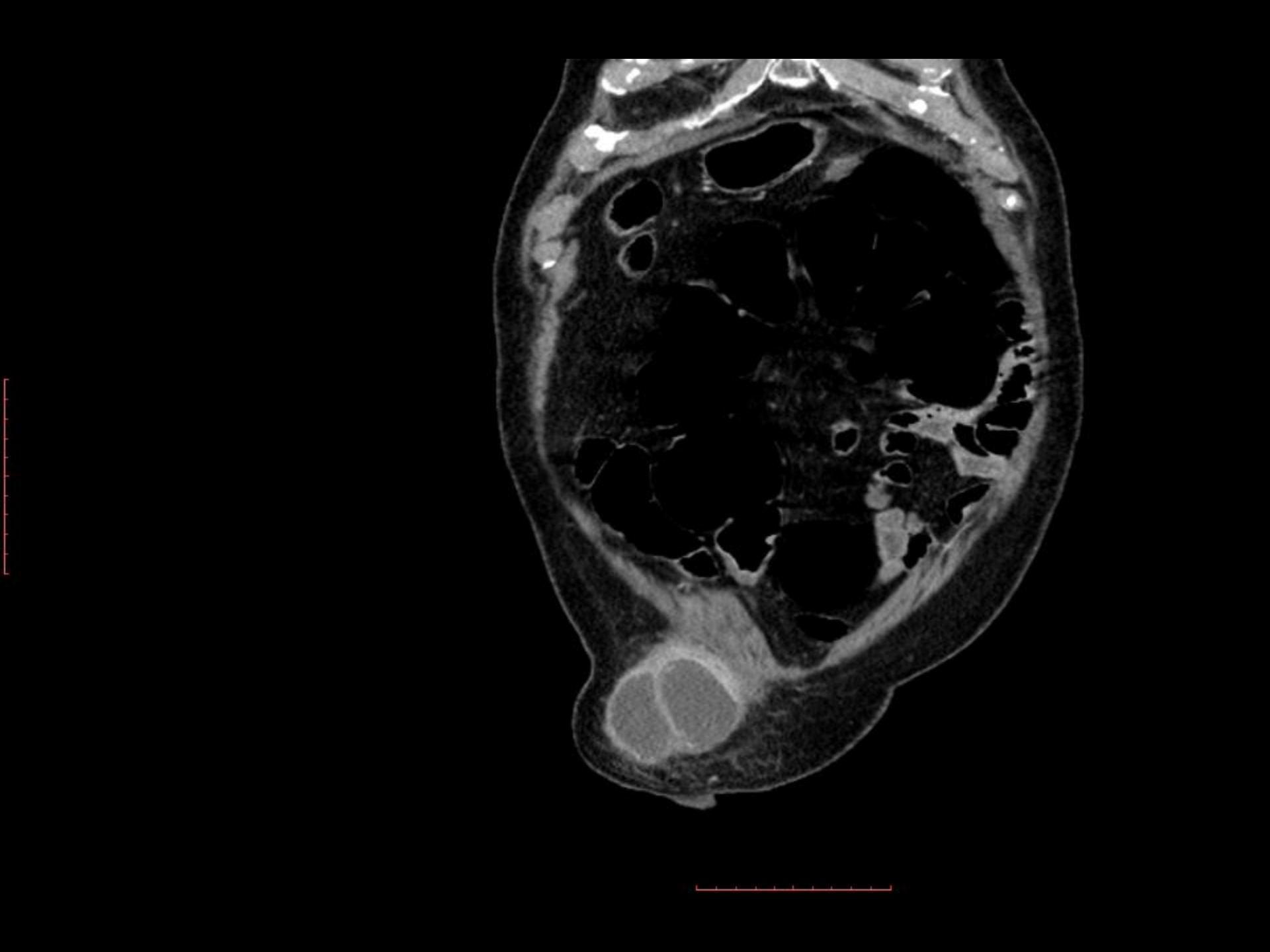

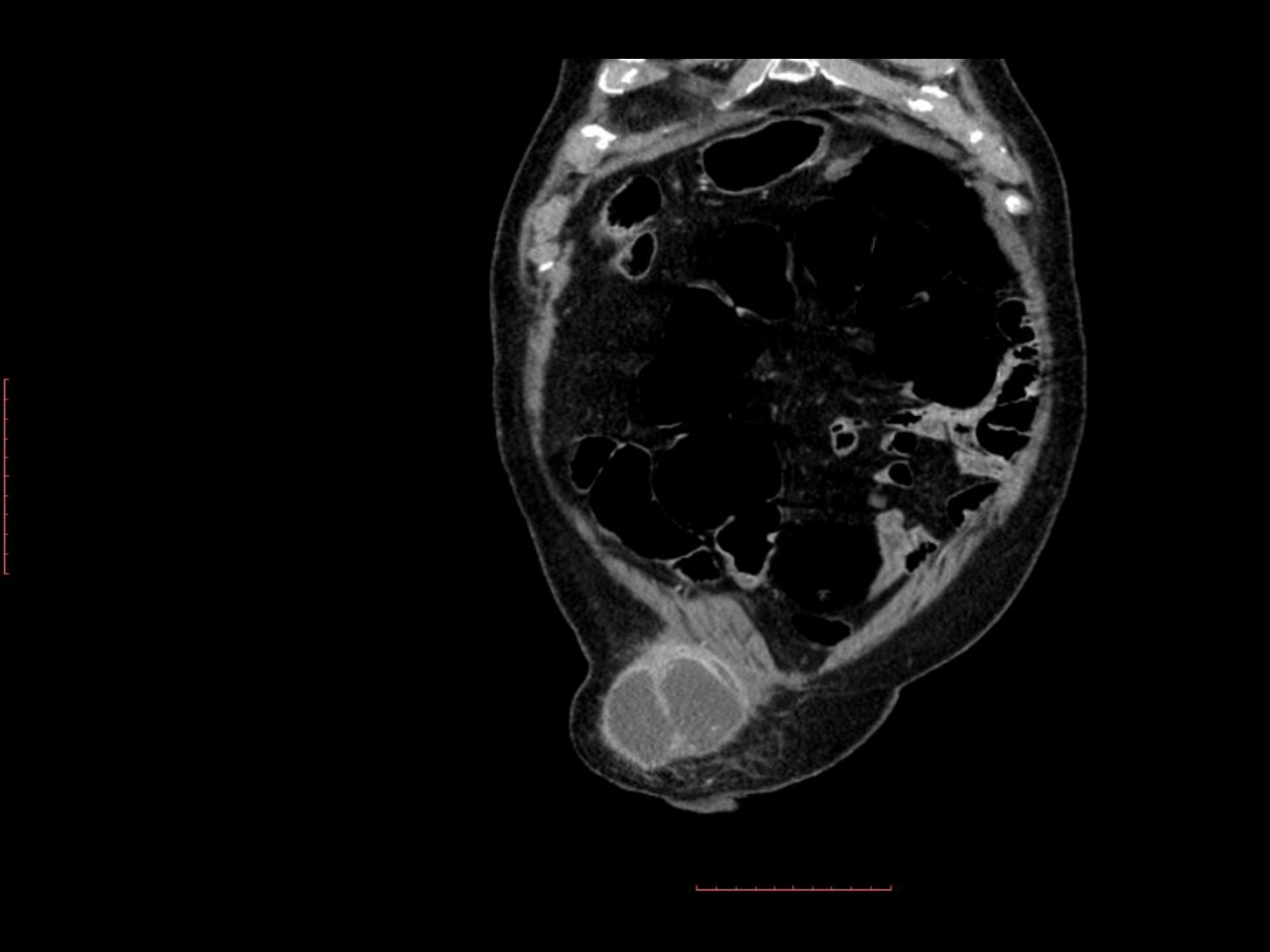

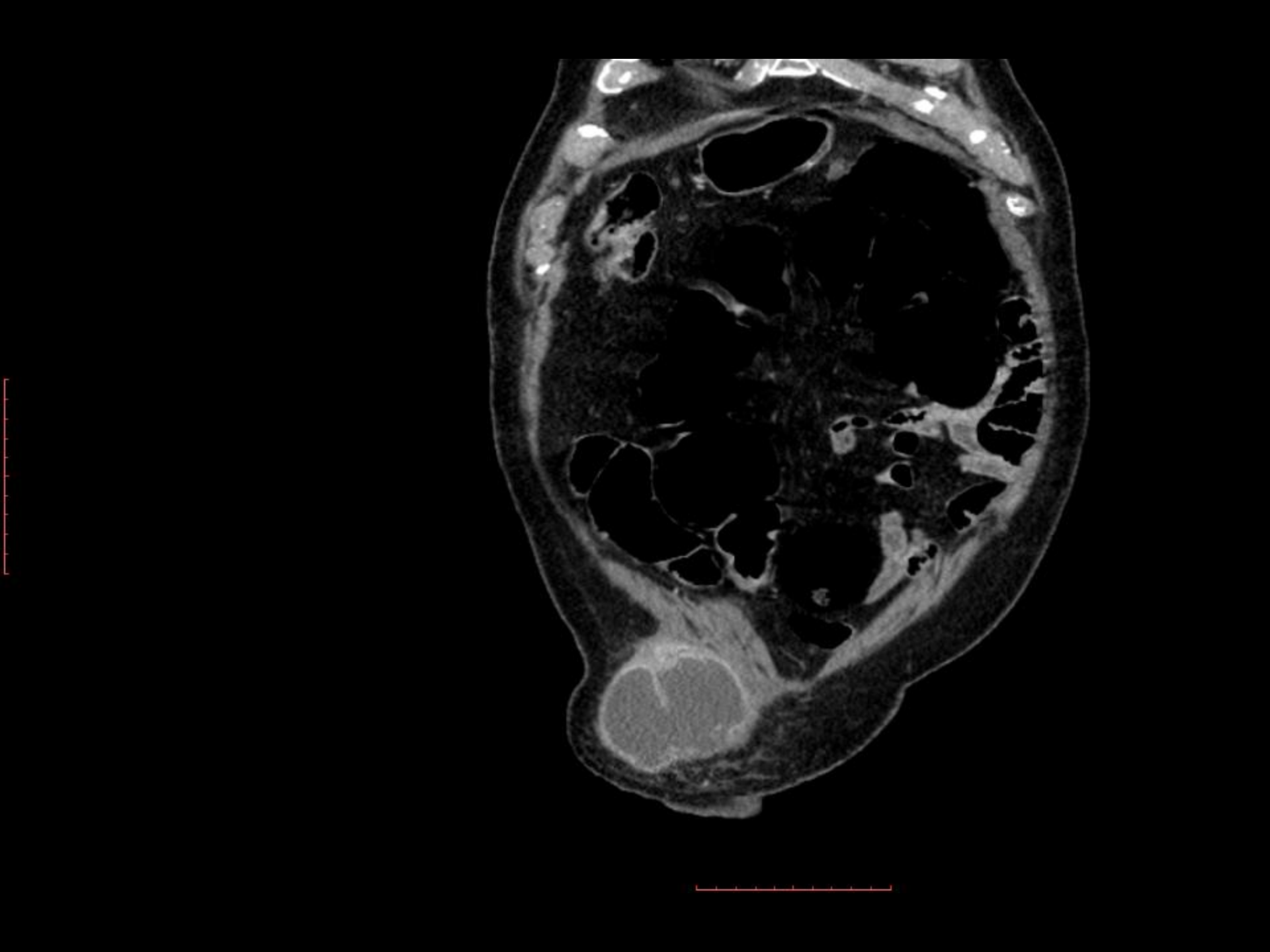

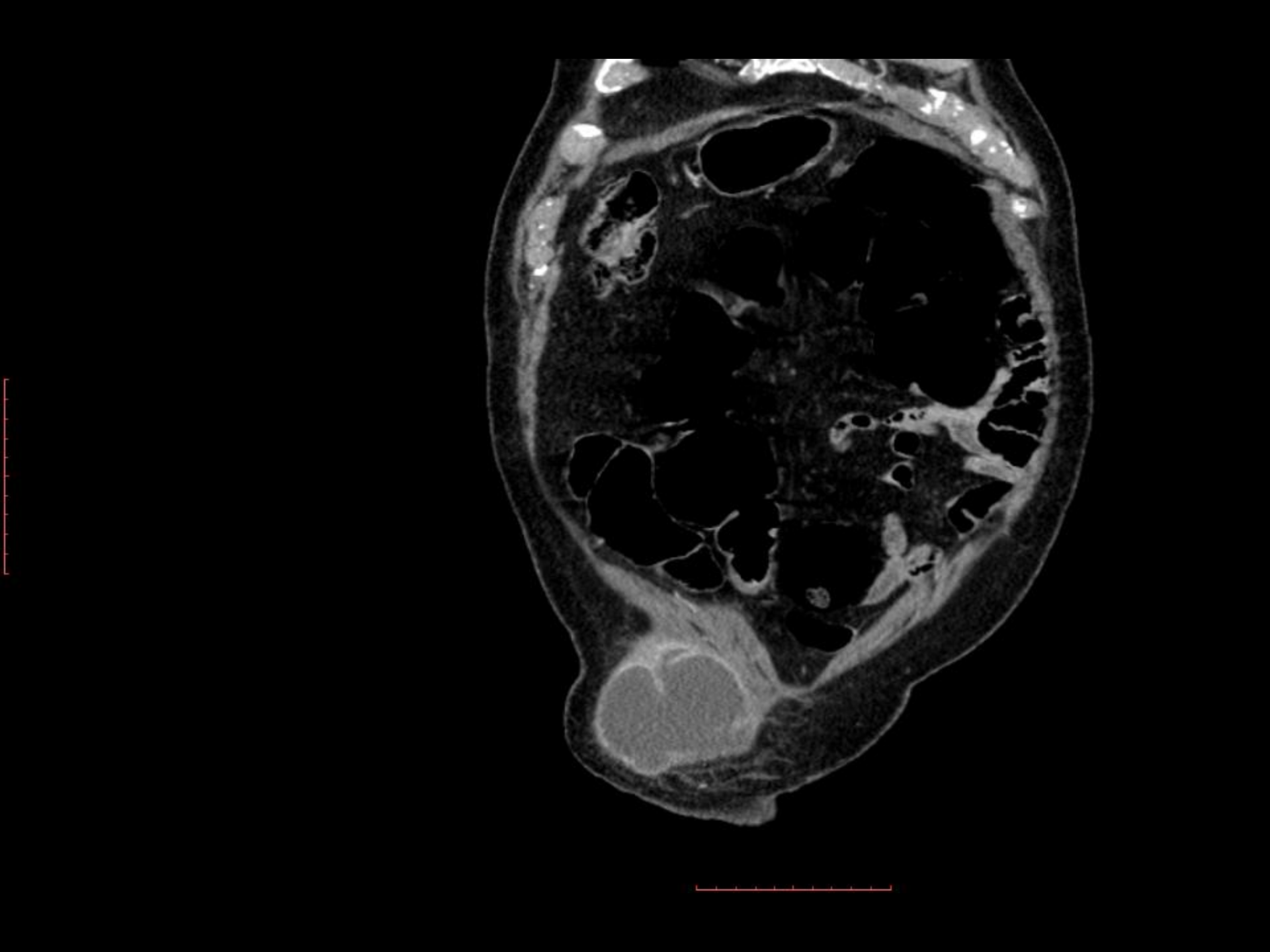

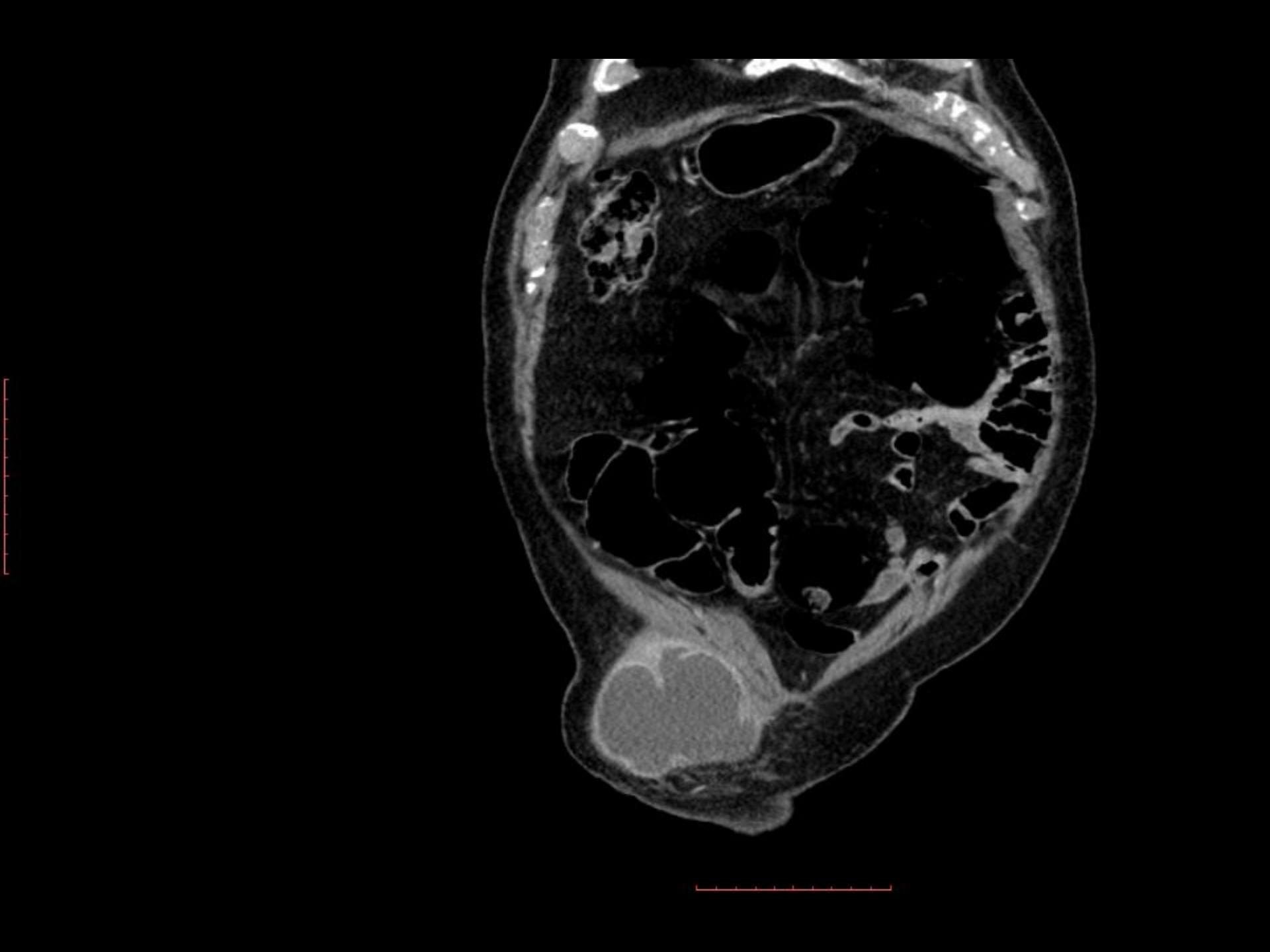

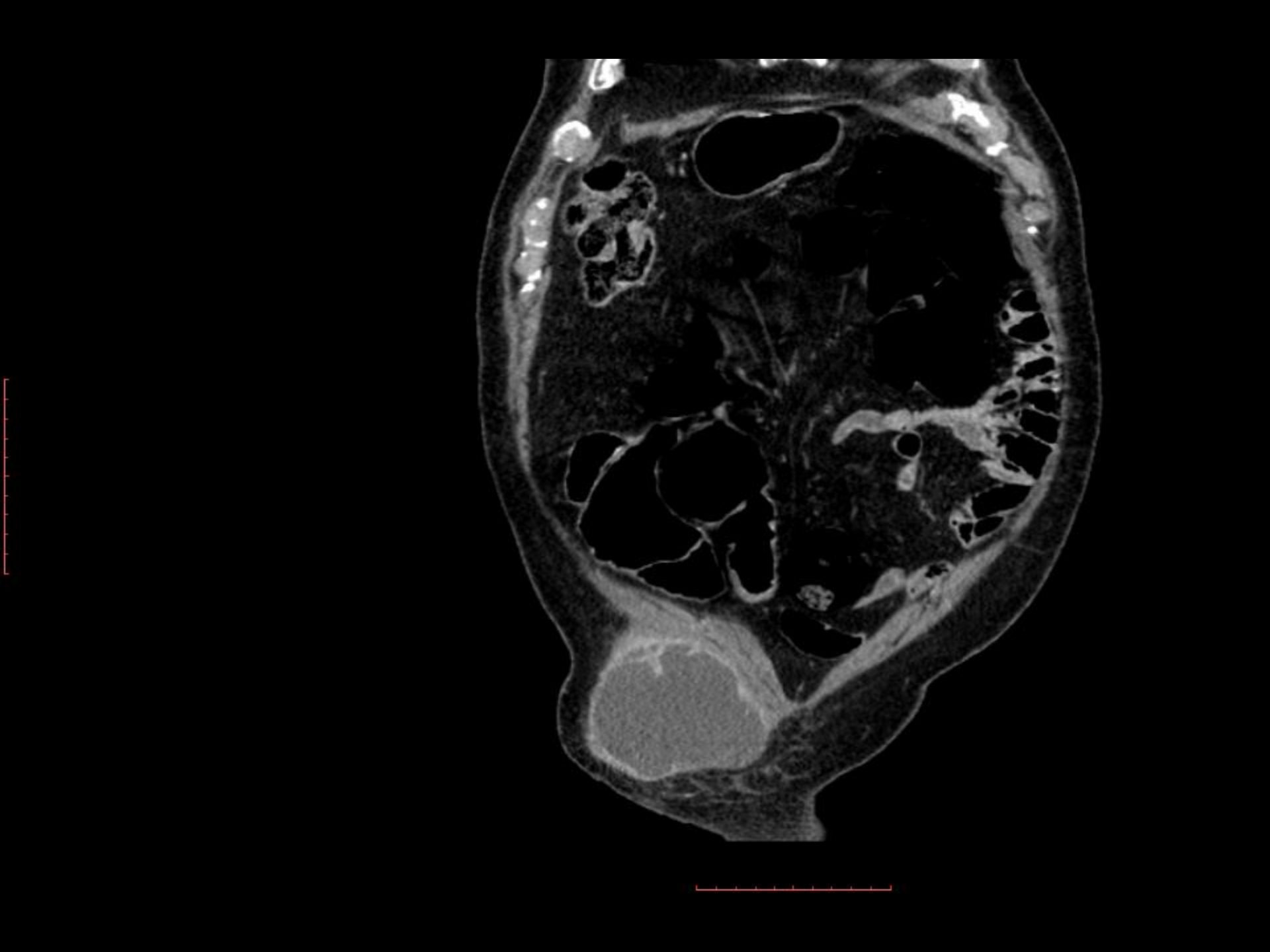

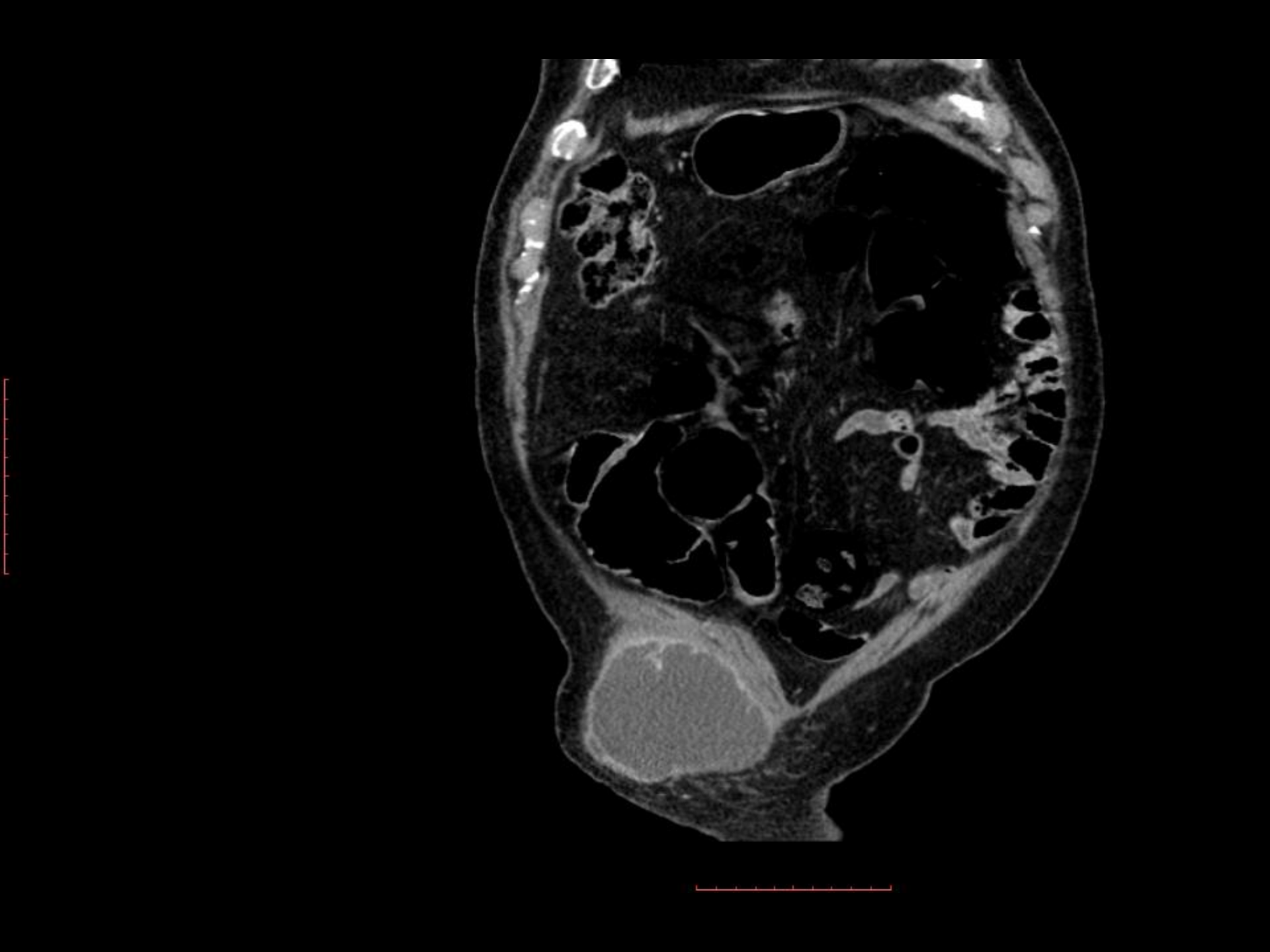

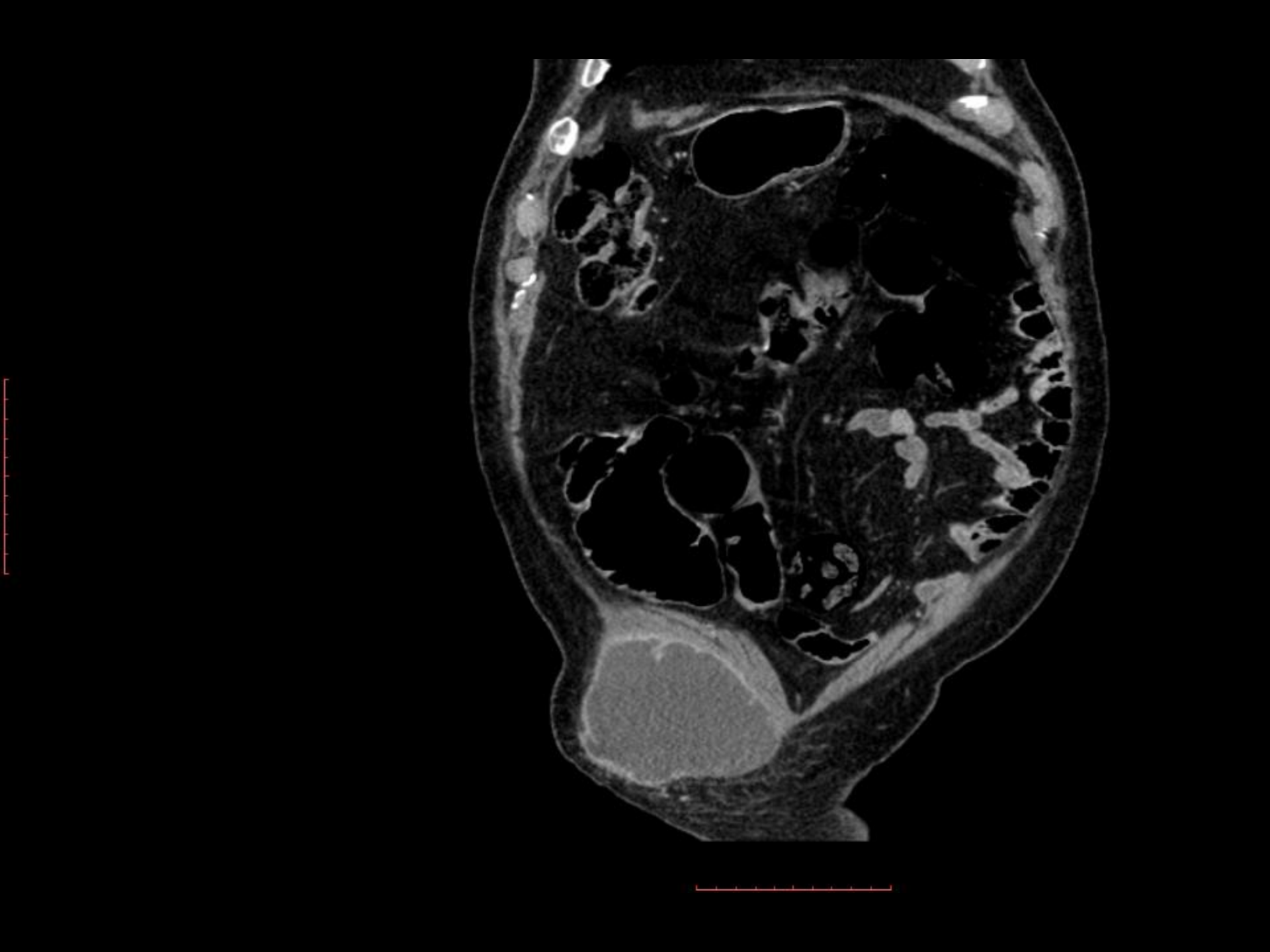

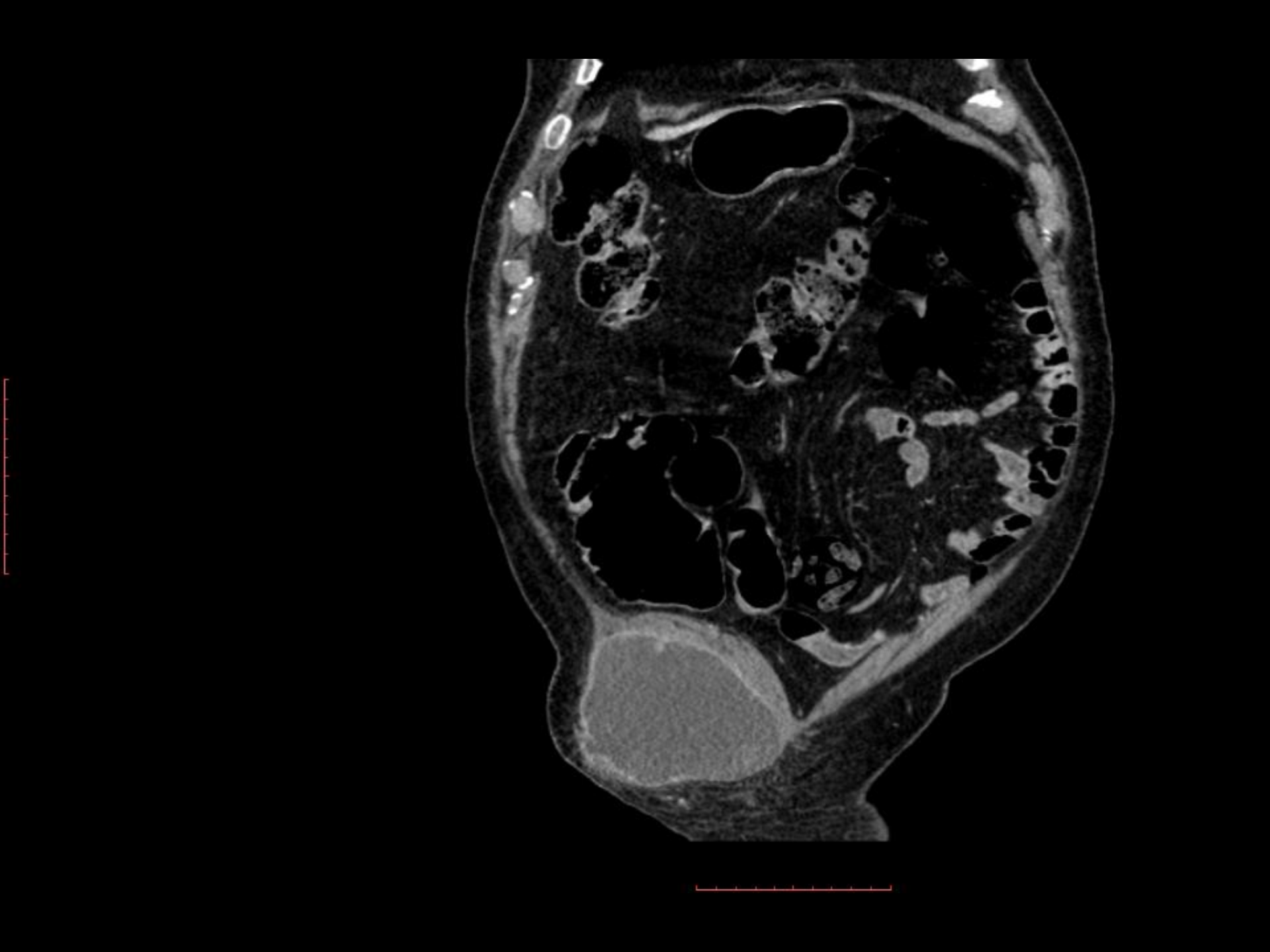

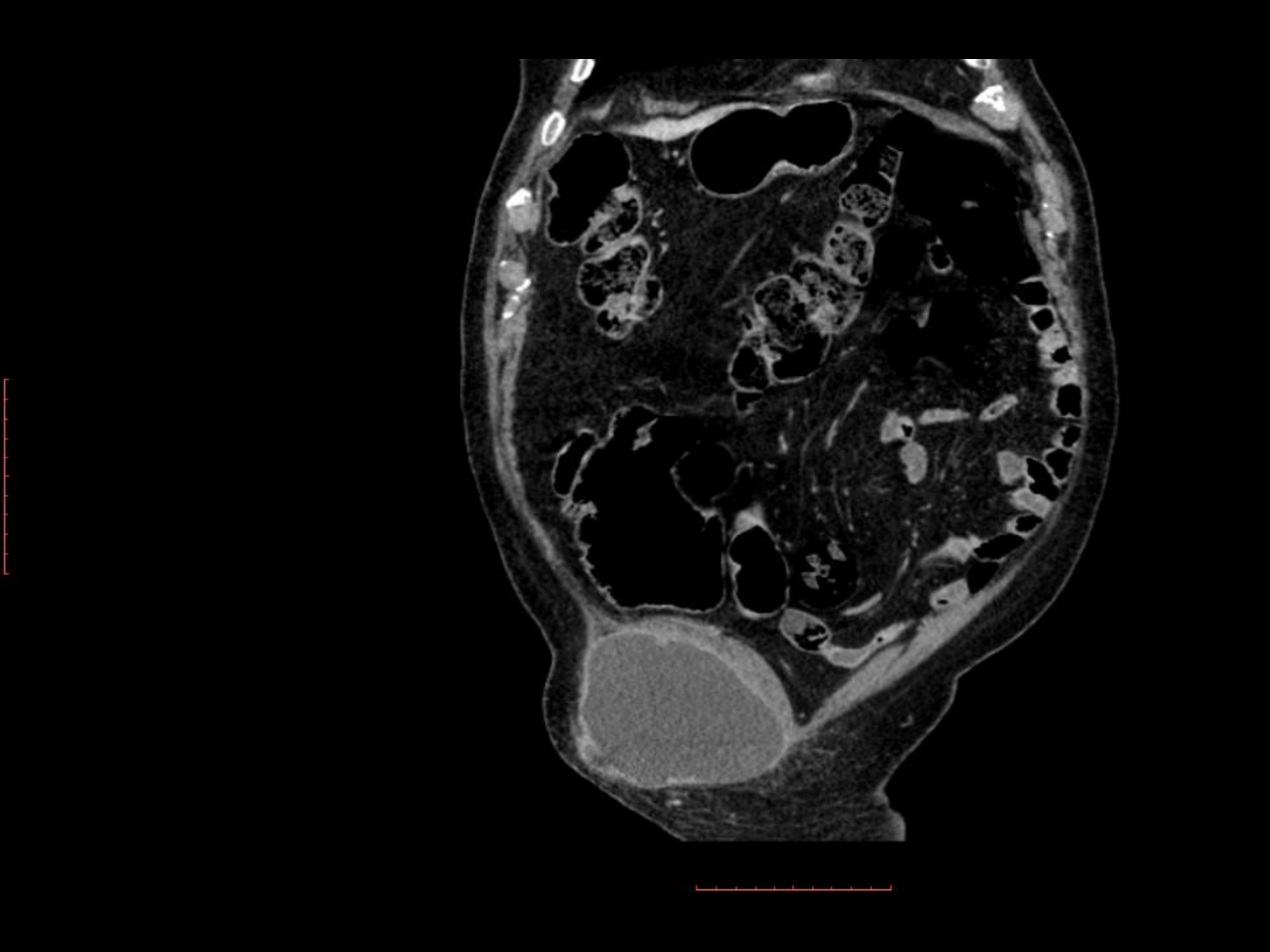

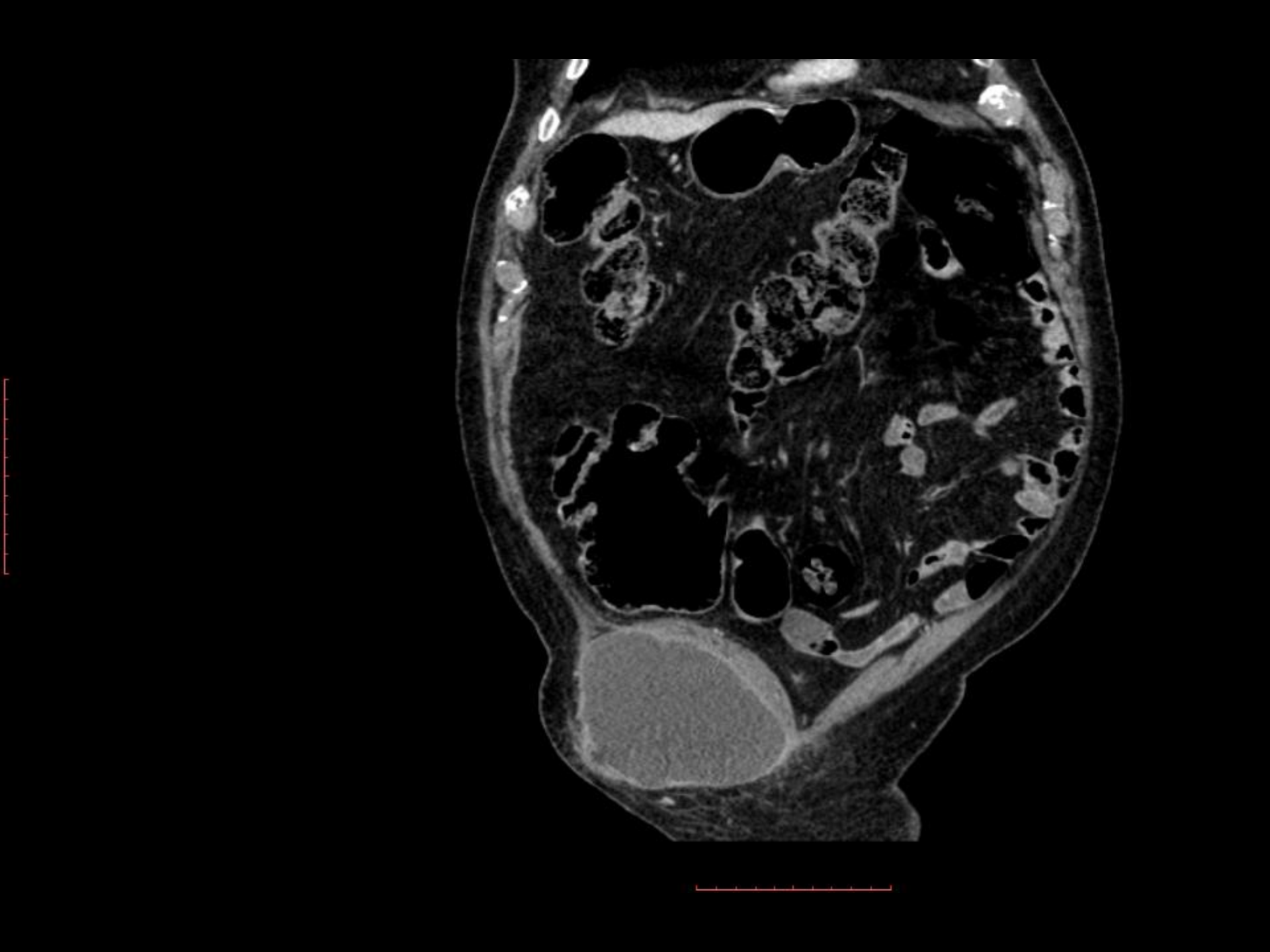

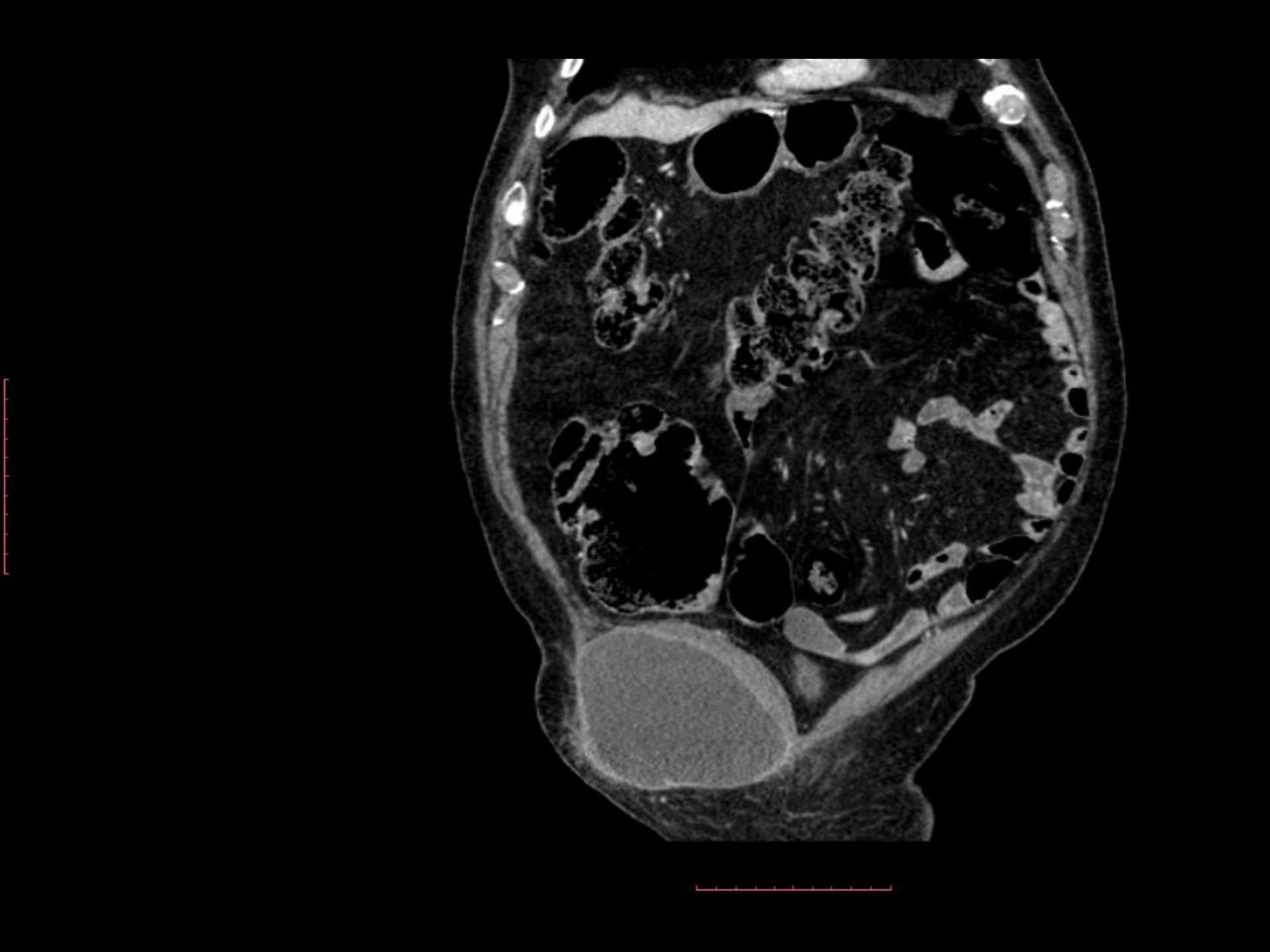

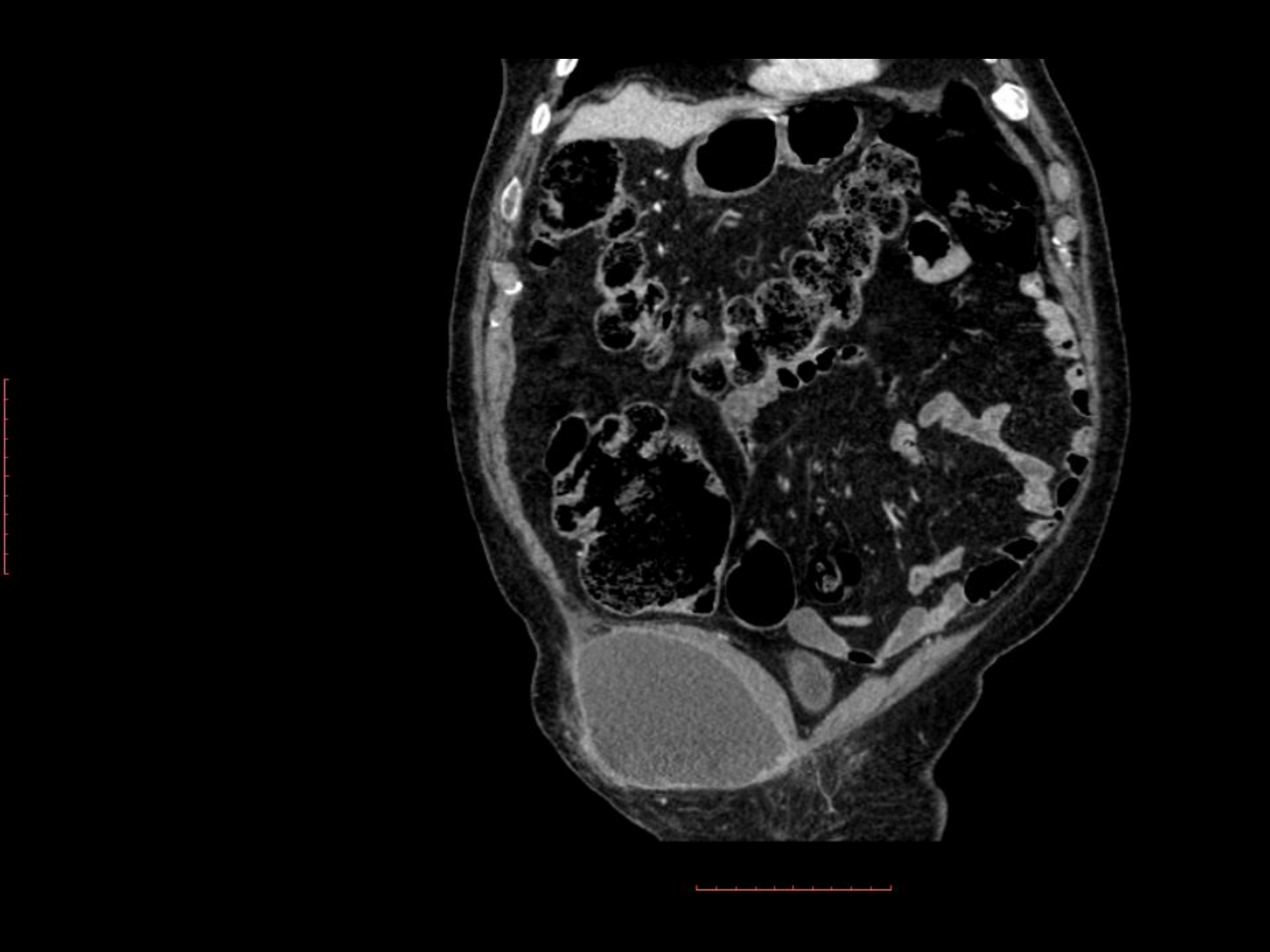

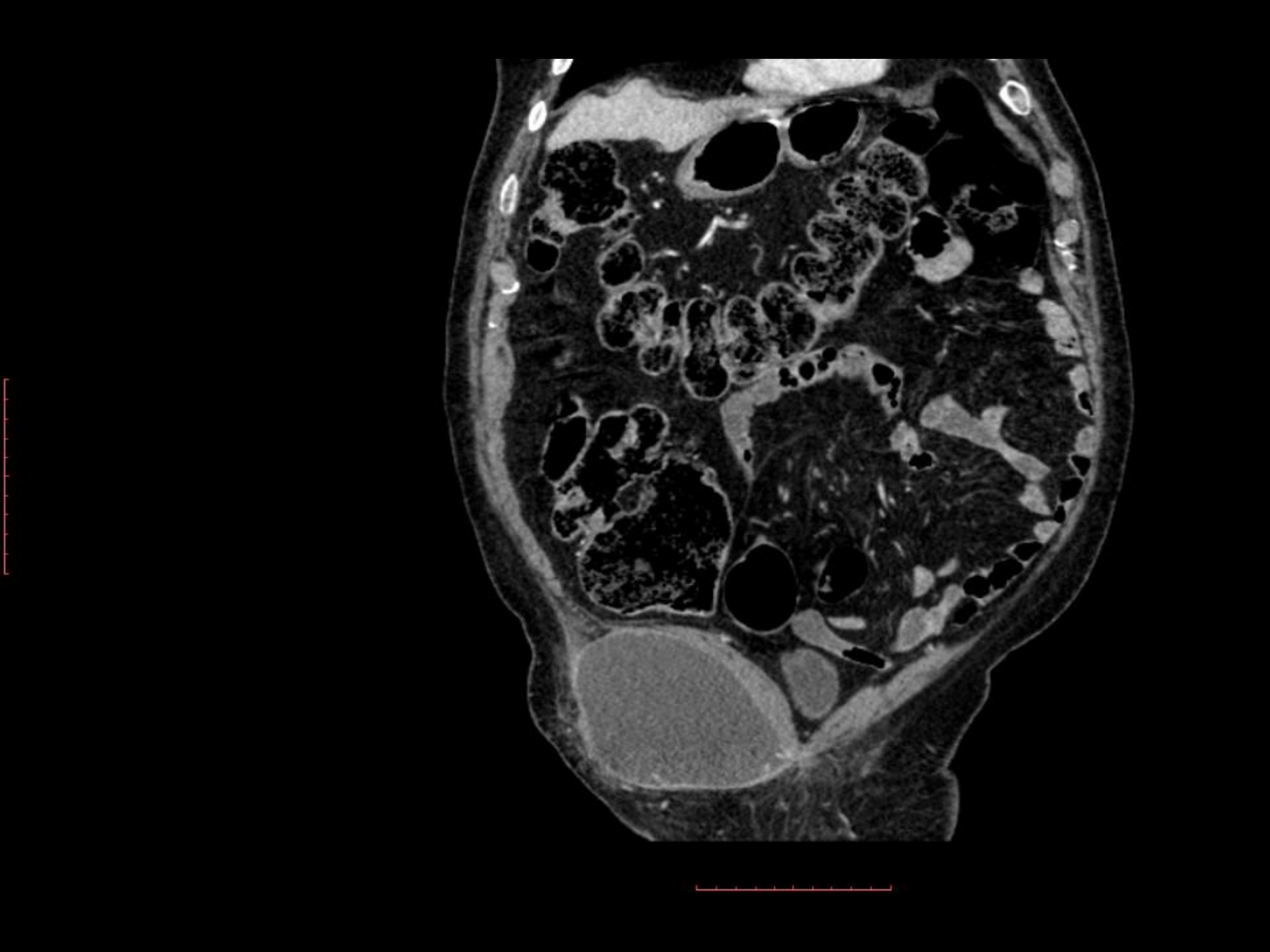

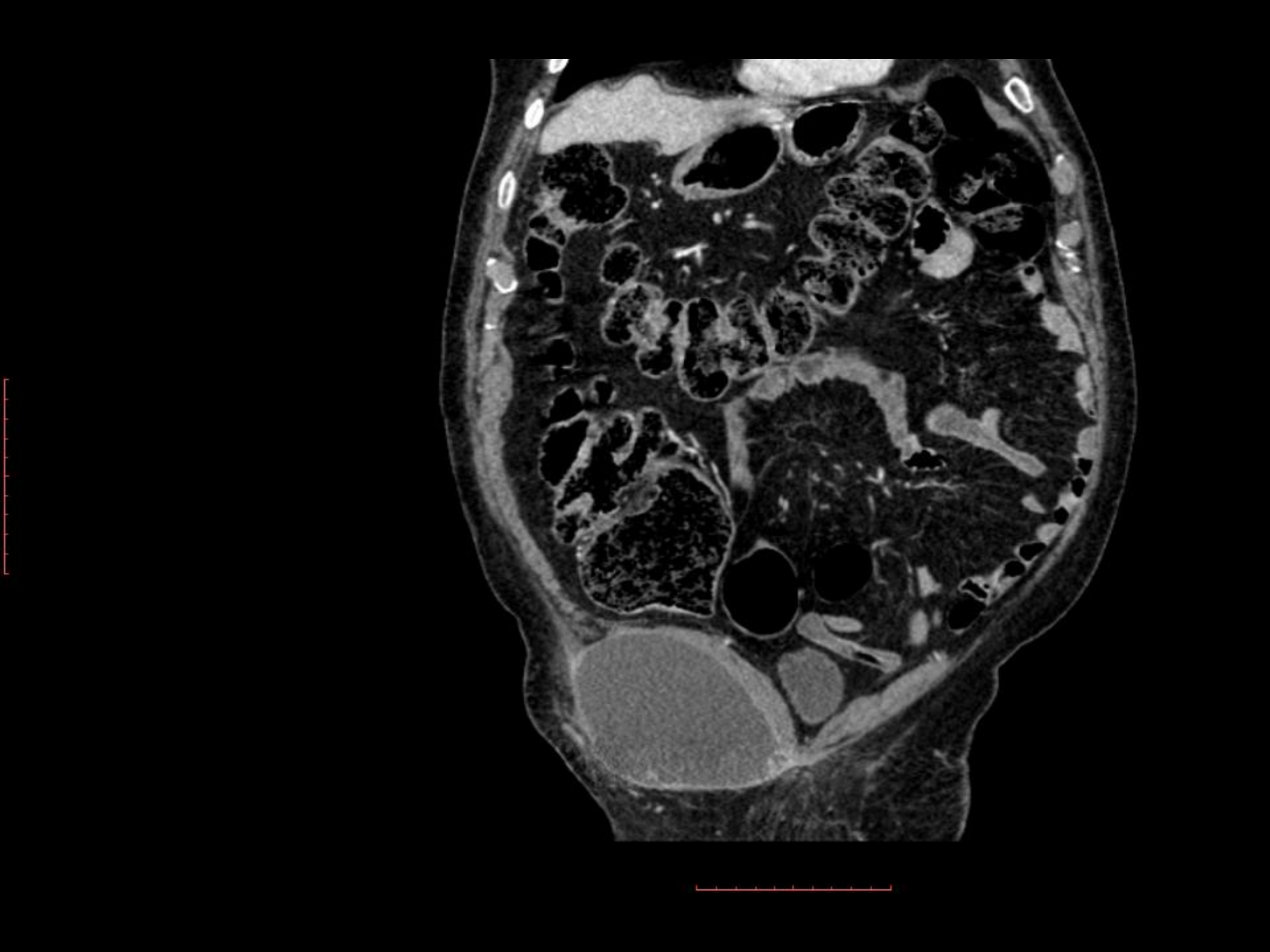

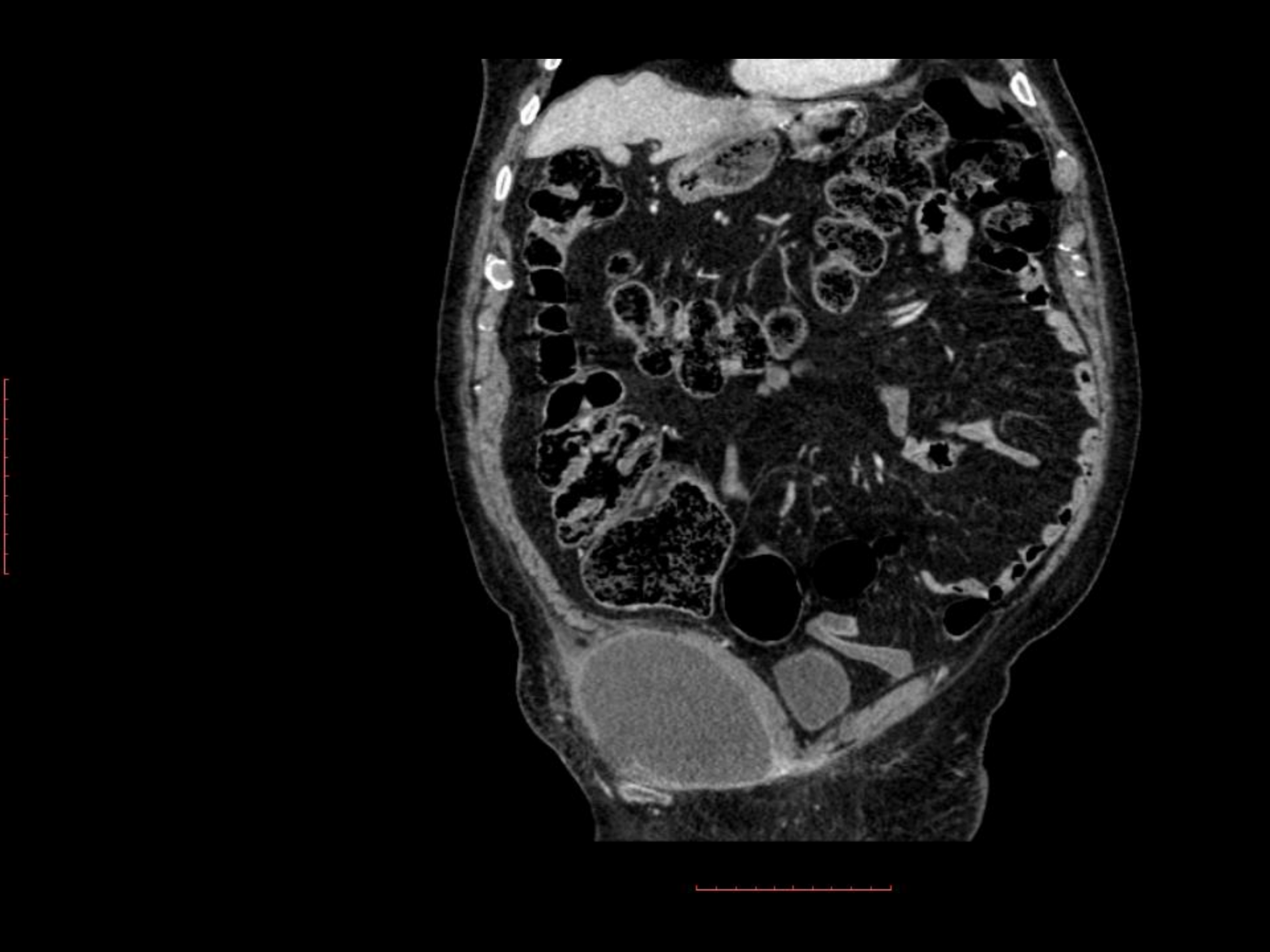

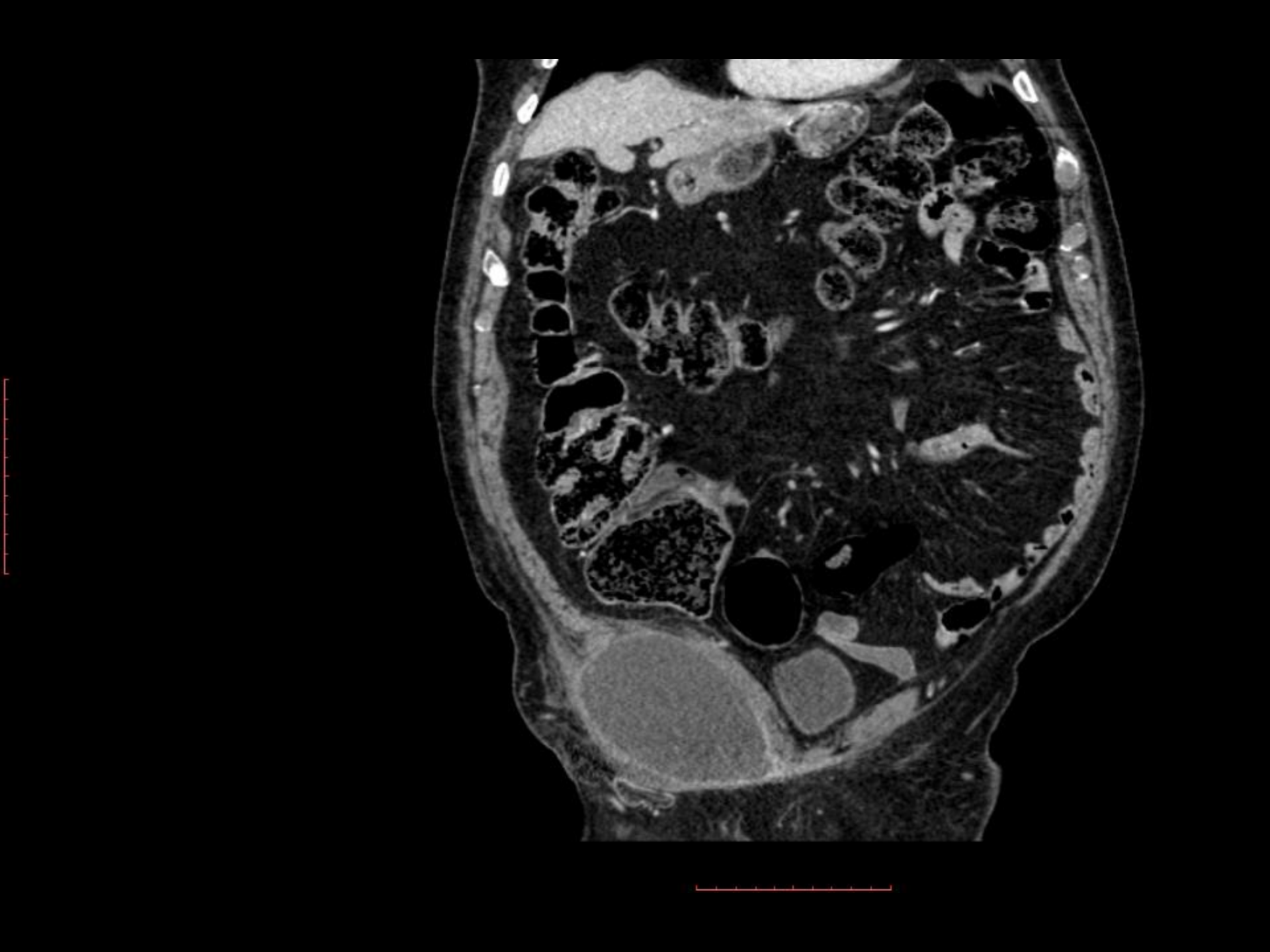

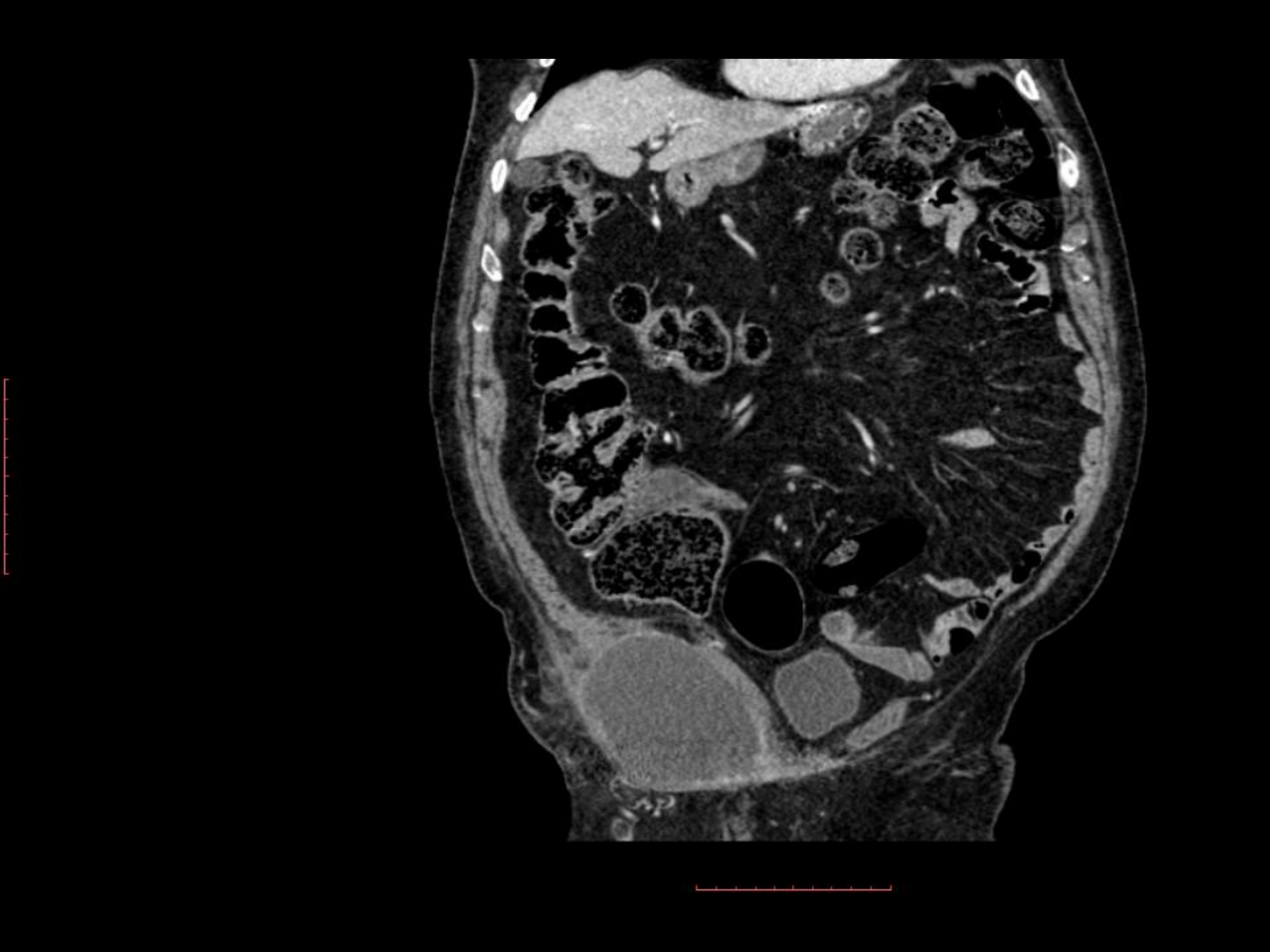

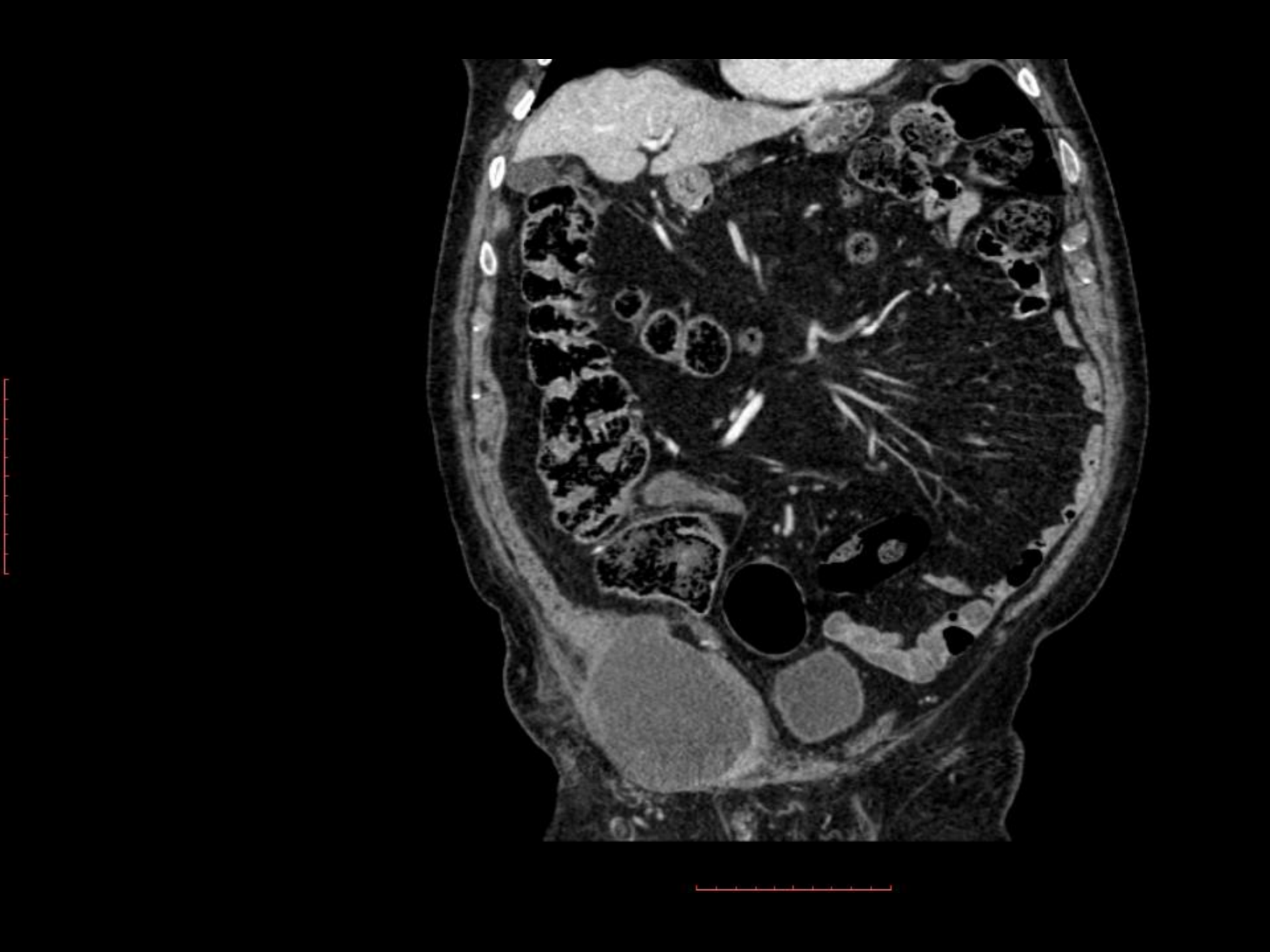

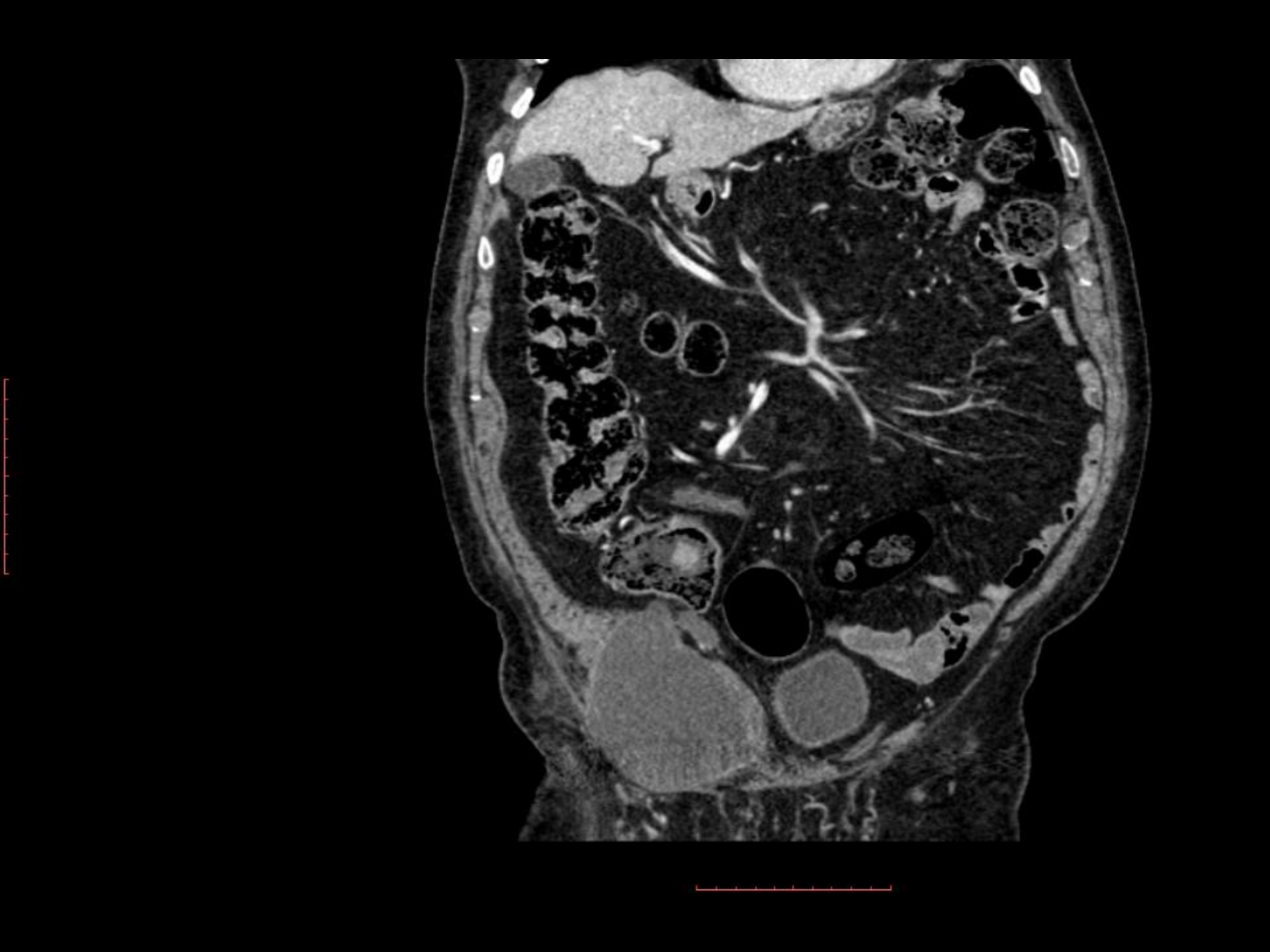

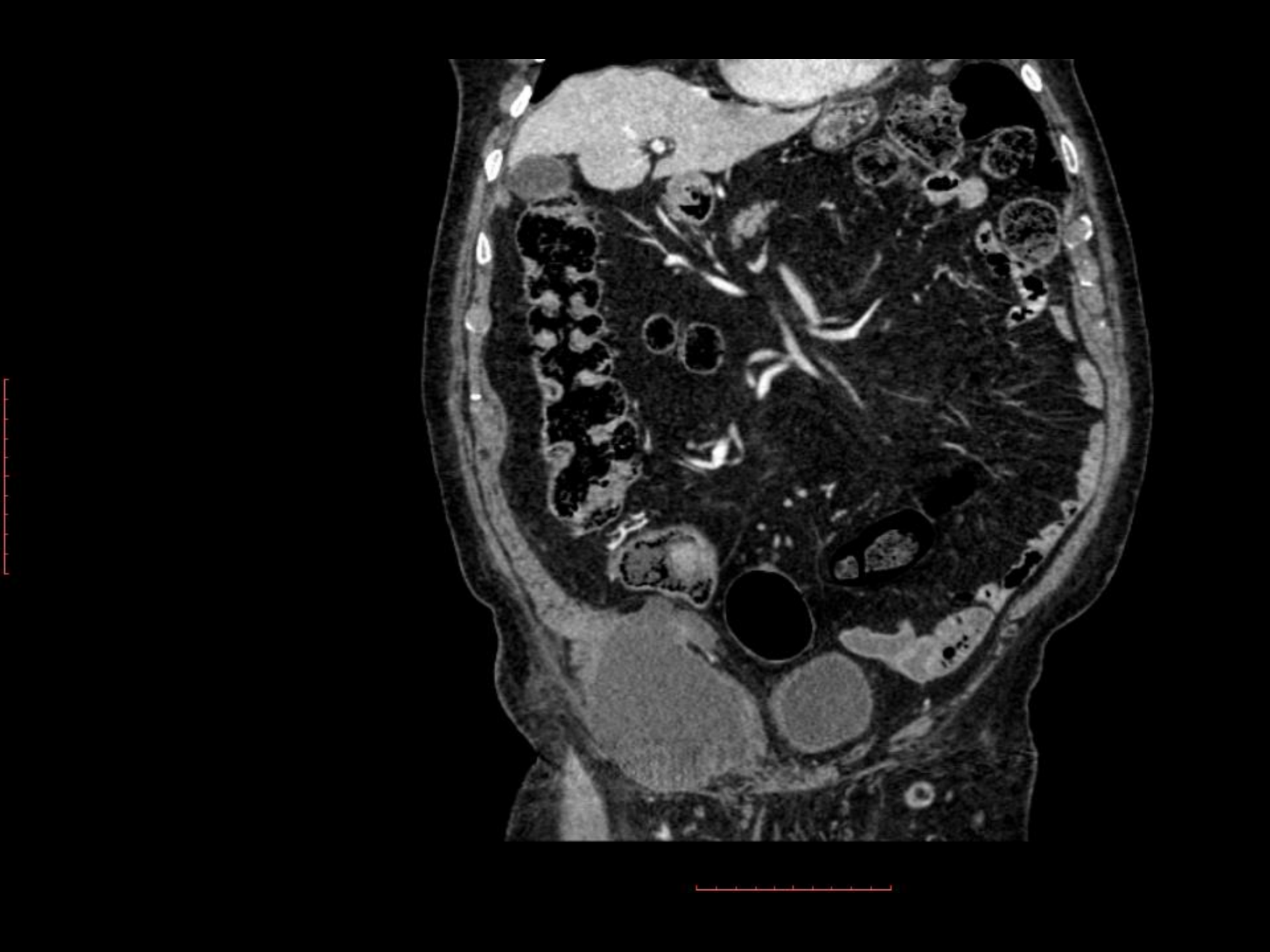

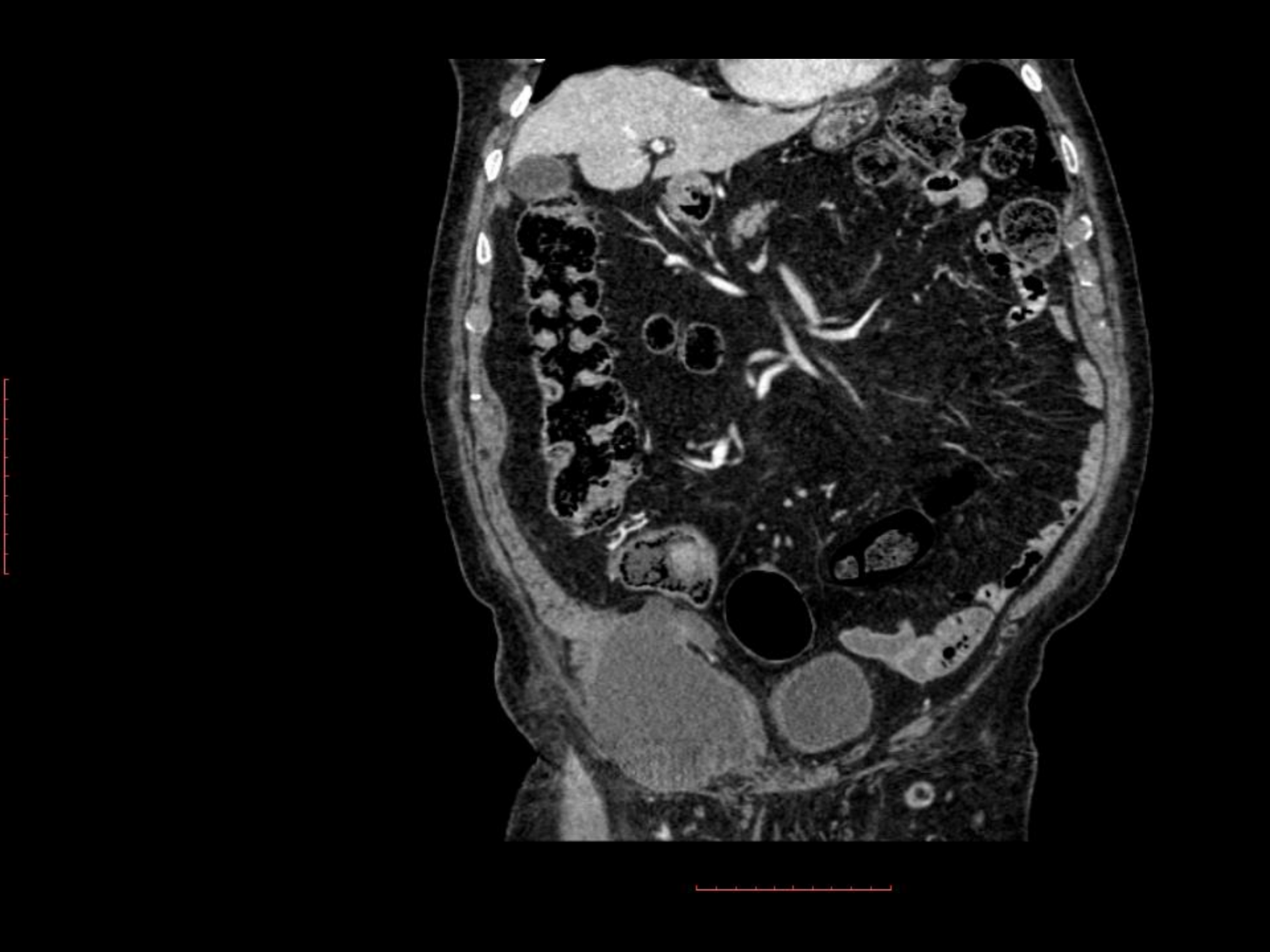

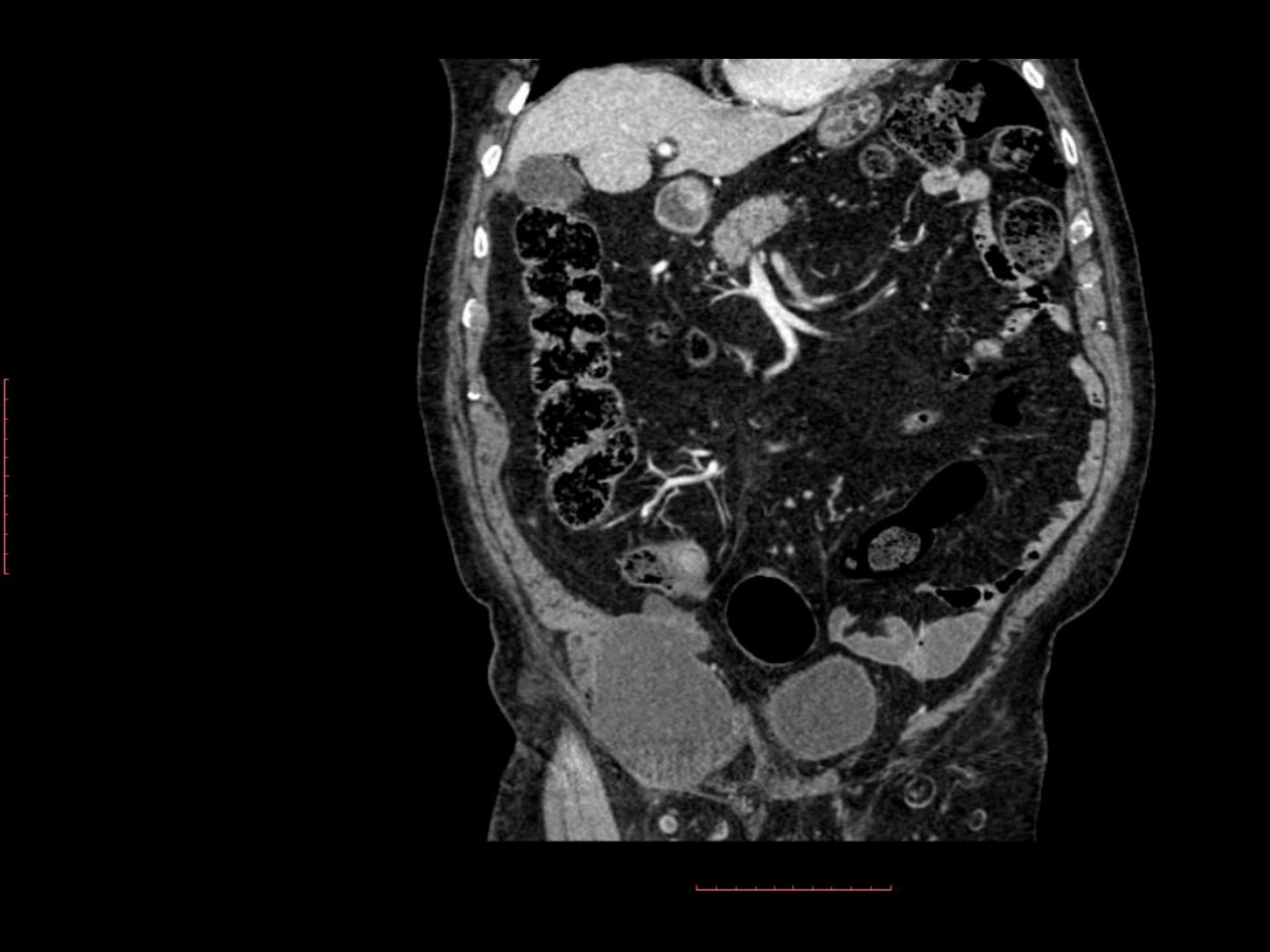

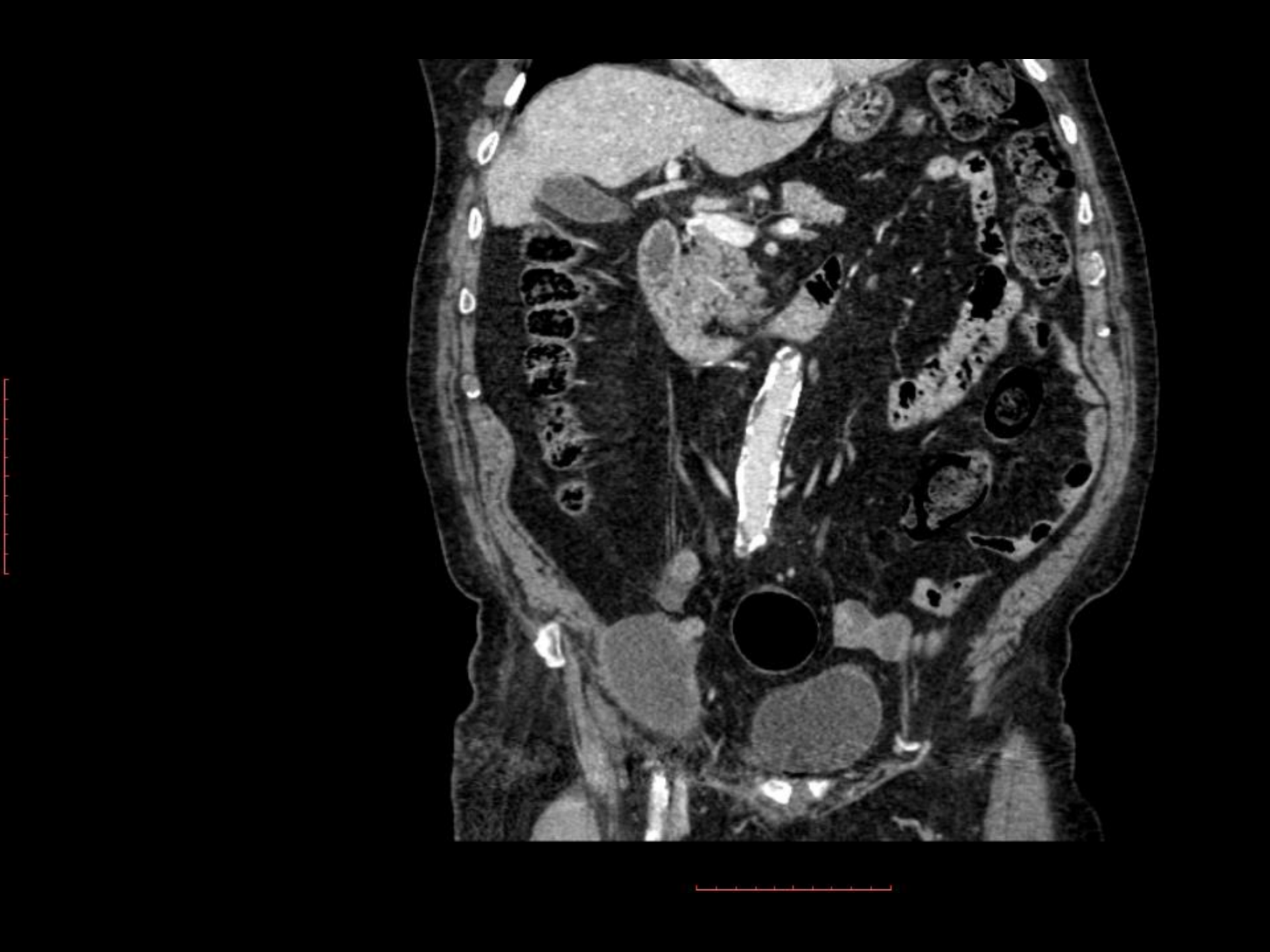

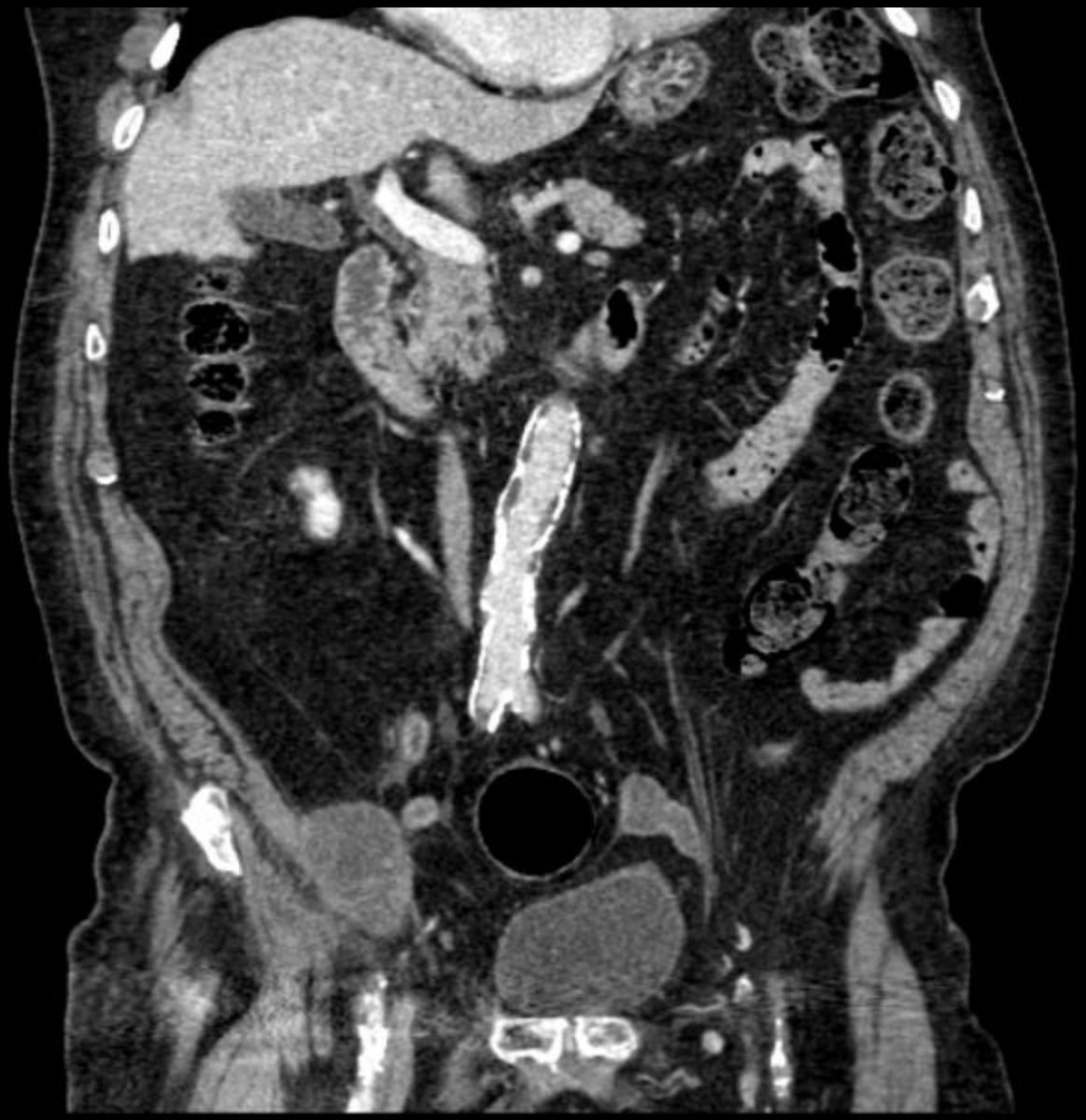

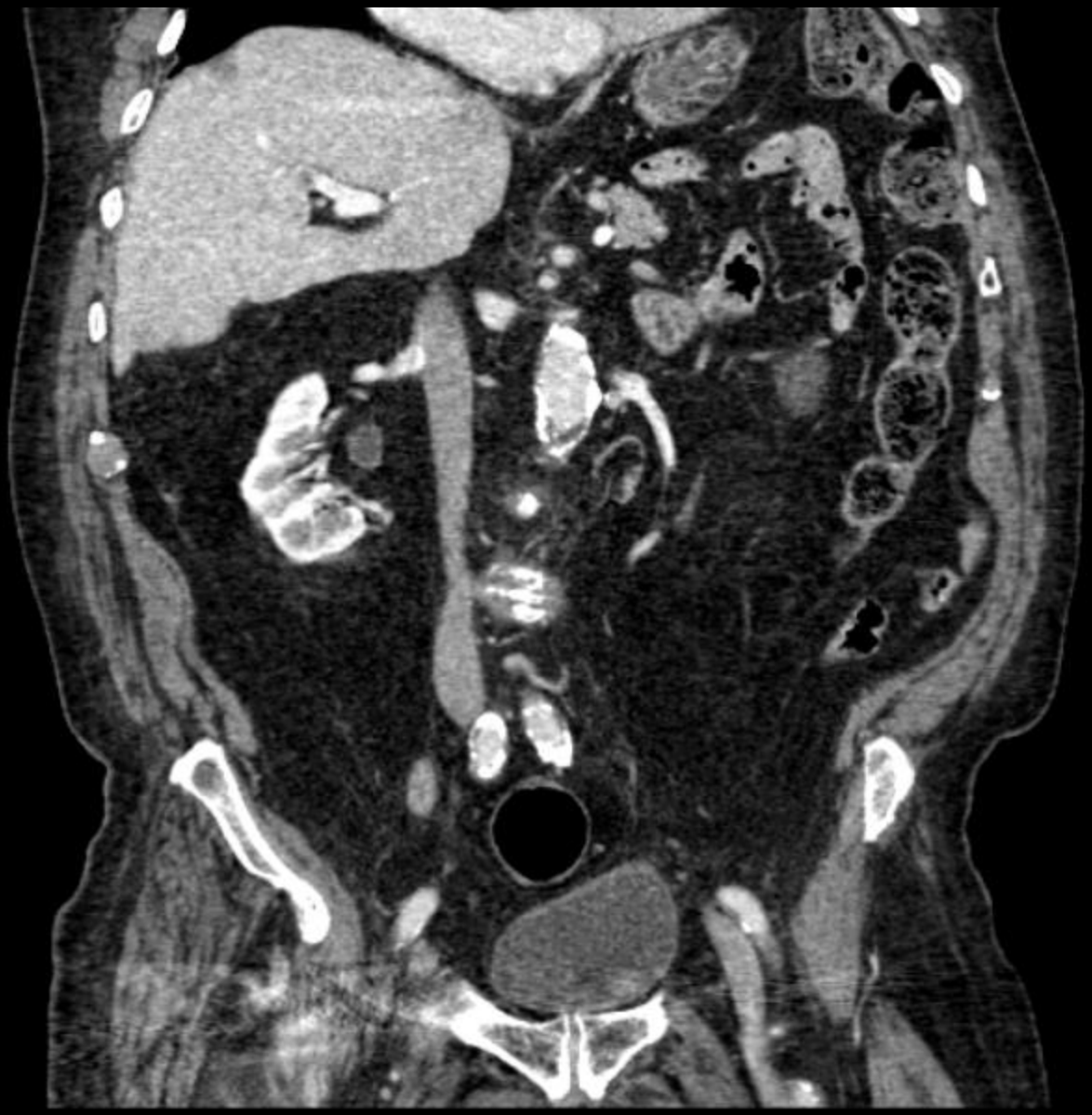

Achados na TC

- Observa-se na FID, volumosa formação hipodensa de contornos lobulados e limites bem definidos;
- Esboço de calcificação linear focal à periferia (vertente anterior);
- Sofrendo efeito de realce à periferia após a administração de CIV e medindo 10cm de maiores eixos axiais;
- Esta formação estende-se em profundidade para a cavidade abdominal, encontrando-se em contiguidade com o vértice do apêndice cecal.
- O apêndice cecal por sua vez encontra-se distendido, com parede difusamente espessada e com realce difuso, visualizando-se na sua base, formação nodular com densidades de tecidos moles e com realce homogéneo após CIV, medindo 2,8cm.

- Não há evidente densificação da gordura loco-regional nem há derrame peritoneal.

Caso Clínico

?

Diagnóstico Diferencial

- Apendicite aguda complicada por abcesso apendicular;
- Mucocelo: Neoplasias epiteliais mucinosas;
- Neoplasias primárias do apêndice não mucinosas: tumor carcinóide, adenoma, adenocarcinoma, linfoma.
- Quisto de duplicação entérico;
- Quisto mesentérico;
- Pseudoquisto pancreático;

Pseudoquisto Pancreático

- Sequela de pancreatite aguda (4-6 semanas);
- Maioria comunica com o ducto pancreático;
- Podem ser encontrados em qualquer local – cervical, mediastino, pelve.
- Na ecografia são formações anecogénicas ou hipoecogénicas com alguns ecos internos.
- Colecções bem delimitadas, arrendondadas/ovaladas, baixa atenuação e limitadas por uma parede bem definida que realça após civ.

Quisto do Mesentério

- Termo descritivo de lesão quística ao longo do mesentério;
- Unilocular/multilocular
- Maioria são linfangiomas:
  - Benigno.
  - Adjacente ao intestino delgado.
  - Maioria cervicais. 5% abdominais
  - Contém septos que realçam após civ.

- Outros quistos mesentéricos: Quistos de duplicação entérica, quistos entéricos, pseudoquistos não pancreáticos e quistos mesoteliais.

Quistos de duplicação do cego

- Malformação congénita rara. Mais frequente no sexo feminino.
- Lesão quística única, de dimensões variáveis, com ou sem comunicação com o lúmen entérico.
- Obstipação pode ser o único sintoma, mas pode condicionar oclusão intestinal.
- Estão localizadas nas paredes do tubo digestivo e partilham a parede muscular e a vascularização com o segmento envolvido. A mucosa é geralmente diferente da estrutura digestiva adjacente.
- Podem apresentar mucosa gástrica ou pâncreas ectópico.

Abcesso

- Características imagiológicas podem variar:
  - Parede fina/espessamento parietal;
  - Colecções simples ou complexas;
  - Densificação da gordura adjacente;
  - Bolhas gasosas;
  - Fistulização.

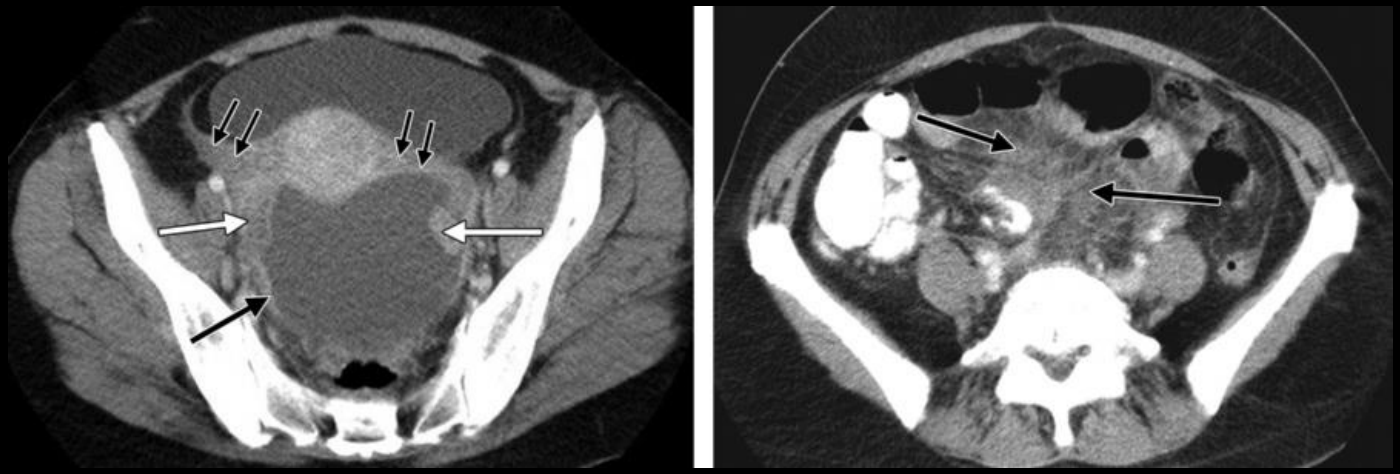

Penelope L. Moyle et al. Nonovarian Cystic Lesions of the Pelvis. RadioGraphics 2010; 30:921–938

Neoplasias Primárias do Apêndice

- **Adenoma mucinoso/não mucinoso**
- **Adenocarcinoma mucinoso/não mucinoso**
- **Carcinóide:** Clássico, Tubular, Células Caliciformes
- **Linfoma**
- **Ganglioneuroma**
- **Feocromocitoma**
- **Tumores mesenquimatosos**
- **Sarcoma de Kaposi**

Neoplasias Primárias do Apêndice

- Raras.
- Com a excepção do tumor carcinóide, a maiora das neoplasias do apêndice ocorrem em doentes > 50 anos;
- 30-50% das neoplasias do apêndice manifestam-se clinicamente com sinais e sintomas de apendicite aguda.
- A frequência de apendicite a "mascarar" um tumor aumenta com a idade.

Tumor Carcinóide

- Neoplasia primária mais comum do apêndice (80%) - deriva das células neuroendócrinas subepiteliais;
- Adultos jovens;
- 1/3 distal do apêndice;
- < 1cm;
- Relativamente assintomático;
- Mesmo numa apendicite aguda, um tumor carcinóide coexistente só é causa de obstrução em apenas 25%;
- Curso indolente (90% sobrevida a 5 anos) comparativamente a carcinóides em outras localizações do TGI.

Tumor Carcinóide

- Podem formar mucocelos (raro).

- O tumor carcinóide é a neoplasia do apêndice mais comum mas *menos detectada nos estudos de imagem* porque habitualmente são pequenos e relativamente assintomáticos.

Tumor Carcinóide

- Por vezes, padrão infiltrativo que se manifesta por espessamento mural difuso.
- Embora raro, a doença metastática tem aspectos similares ao tumor carcinóide do intestino delgado.
- Uma massa irregular com densidade de tecidos moles junto à raiz do mesentério é característico.

Neoplasias Primárias do Apêndice

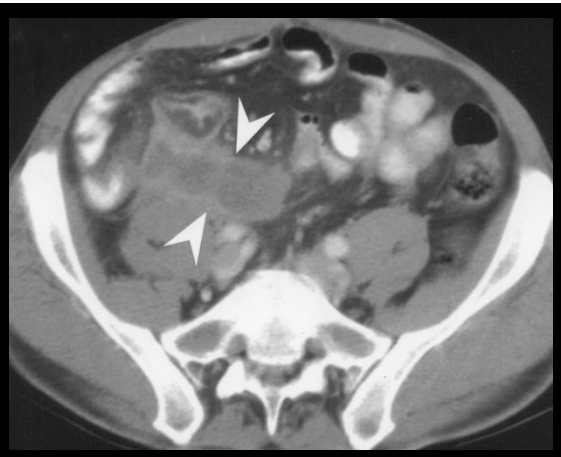

Linfoma:

- TGI é o local mais comum de linfoma extranodal
- É raro no apêndice.
- Manifestação clinica mais comum: apendicite aguda
- Há aumento marcado apêndice, apesar de manter o aspecto vermiforme.
- Há espessamento mural difuso e também uma dilatação do lúmen que pode mimetizar um mucocelo.
- Apresenta baixa densidade na TC.

Perry J. Pickhardt et al . Non-Hodgkin's Lymphoma of the Appendix: Clinical and CT Findings with Pathologic Correlation. AJR:178, May 2002

Neoplasia Epitelial do tipo Cólico (não mucinoso)

- **Adenomas** - 2%

- **Adenocarcinomas** - 7%
  - Típicos do colon e recto
  - Raramente ocorrem no apêndice
  - Habitualmente <u>não formam mucocelos</u>
  - Maioria manifesta-se clinicamente com apendicite relacionada com obstrução luminal maligna ou por invasão directa dos órgãos adjacentes.

Adenocarcinoma do tipo cólico (não mucinoso)

- Mais vezes detectados na imagem devido ao seu tamanho e maior taxa de complicações.

- A maioria são diagnosticados por TC na suspeita de apendicite aguda em doentes mais velhos.

- TC: massa focal com densidade de tecidos moles a envolver o apêndice mas sem mucocelo.

Mucocelo do Apêndice

- Termo inespecífico que descreve macroscopicamente um apêndice dilatado devido à acumulação anormal de mucina secundário a obstrução crónica (inflamação/processo neoplásico).
- São raros (0.3% das apendicectomias)
- Conteúdo aquoso/gelatinoso
- >4x Mulheres
- >55 anos
- ~50% sintomáticos: dor abdominal, massa palpável na FID (50%), distensão abdominal, perda de peso.

Mucocelo do Apêndice

Tipos Histológicos:

- **Quisto de retenção do apêndice** (mucocelo simples) – raramente ultrapassa os 2cm;
- **Hiperplasia mucosa** (5-25%) – dilatação ligeira;
- **Adenoma mucinoso** (63-84%):

  ~ adenoma viloso e pólipo adenomatoso do cólon;

  > Distenção;

  20% perfuração do apêndice.
- **Adenocarcinoma mucinoso**

Mucocelo do Apêndice

- Pode ser confundido com massa anexial direita se o apêndice se encontrar na pelve.

- Representam a maioria dos tumores do apêndice detectados por imagem mas os menos prováveis de se manifestar por apendicite devido à cronicidade da obstrução luminal .

- Incidentalomas (25%), mas podem manifestar-se por dor aguda ou crónica inespecífica e mesmo peritonite se ocorrer rotura.

Mixoglobulose

- Variante rara de mucocelo (0,35- 8%), onde o material mucinoso se organiza em em pequenas esferas semelhantes a "fish eggs".
- As esferas mucinosas podem calcificar – múltiplas, arredondadas.
- Habitualmente assintomáticos, mas podem apresentar-se como apendicite.
- Variam de local no apêndice com mudanças posicionais.
- Resultam de tecido de granulação da parede do mucocelo que eventualmente se solta, necrosa e posteriormente calcifica.

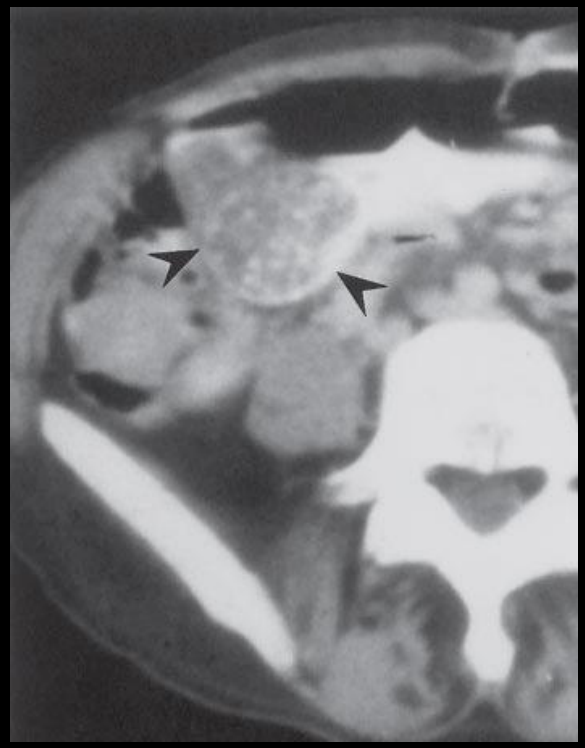

Perry J. Pickhardt et al. Primary Neoplasms of the Appendix: Radiologic Spectrum of Disease with Pathologic Correlation. RadioGraphics 2003; 23:645–662

Drenagem por TC - 11/10/2014

Informação clínica:

- *Drenagem de abcesso peri-apendicular guiada por TC*

Drenagem por TC - 11/10/2014

Informação clínica:

- *Drenagem de abcesso peri-apendicular guiada por TC*

Resultados:

- Após punção da lesão apendicular verificou-se que o conteúdo é gelatinoso não infectado.

Cirurgia – 11/10/2014

- Excisão parcial do cego + apendicectomia + excisão de tumor.

Citologia do Líquido Ascítico

- Esfregaço contendo abundante material mucóide, algumas células inflamatórias e raras células epiteliais com características de 'benignidade'.

- CONCLUSÃO: Estes aspectos são sugestivos de *pseudomixoma peritoneal de baixo grau.*

Histologia

- Apêndice com 9,4cm de comprimento e 1,4cm de diâmetro.

Descrição Microscópica:

- Observa-se neoplasia epitelial maligna com crescimento infiltrativo e envolvimento marcado do meso-apêndice. Morfologicamente é constituída por abundantes lagos de muco e estruturas glandulares parcialmente revestidas por epitélio colunar com alteração da relação núcleo citoplasma, por vezes com núcleos volumosos e hipercromáticos, com algumas mitoses atípicas. Lúmen apendicular totalmente ocupado por lesão adenomatosa de arquitetura filiforme e por vezes com serrilhação, na sua generalidade com displasia de baixo grau, excepto nas áreas em relação com a neoplasia infiltrativa.

Histologia

Diagnóstico:

- ***Adenocarcinoma mucinoso invasor do apêndice ileocecal***, com envolvimento do meso-apêndice e provavelmente desenvolvido em neoplasia mucinosa de baixo grau.
- Margem de ressecção do cego sem infiltração neoplásica.
- pTNM: T3.

Mucocelo do Apêndice

- A maioria dos cistoadenocarcinomas mucinosos do apêndice evoluem da sequência adenoma->carcinoma, semelhante ao que sucede nas outras neoplasias cólicas.

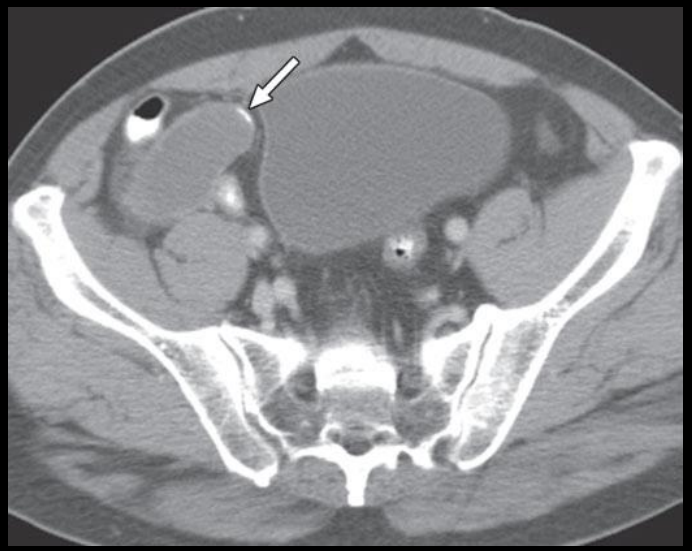

- Genevieve L. Bennett. CT Diagnosis of Mucocele of the Appendix in Patients with Acute Appendicitis. *AJR* 2009; 192:W103–W110

Mucocelo do Apêndice

Cistoadenocarcinoma mucinoso:

- ~56 anos;
- Apresentação mais comum: dor aguda na flanco e fossa ilíaca direita, massa palpável e ascite.
- Crescimento lento;
- Caracteristicas mais de efeito de massa sobre orgãos adjacentes do que carácter infiltrativo;
- Habitualmente não há metástases para os gânglios linfáticos, fígado ou pulmões.
- Pseudomixoma peritoneal é uma manifestação comum

Mucocelo do Apêndice

Radiografia:

- Massa com densidade de tecidos moles no quadrante inferior direito.
- Calcificação (↑especificidade) < 50% dos casos

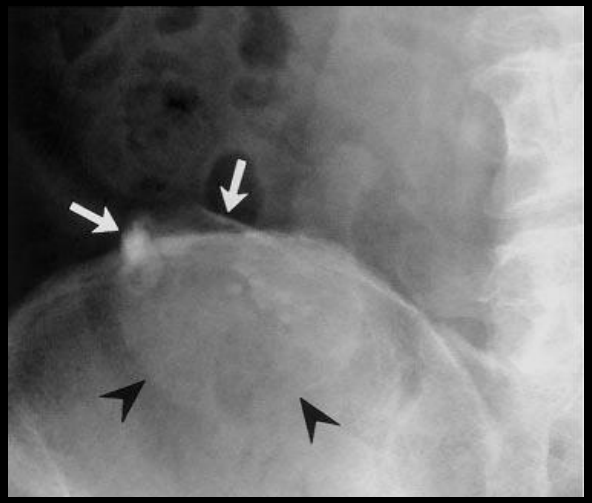

Perry J. Pickhardt et al. Primary Neoplasms of the Appendix: Radiologic Spectrum of Disease with Pathologic Correlation. RadioGraphics 2003; 23:645–662

Mucocelo do Apêndice

Enema baritado:

- Efeito de massa na base do cego, sugerindo processo extramucoso ou extrínseco.

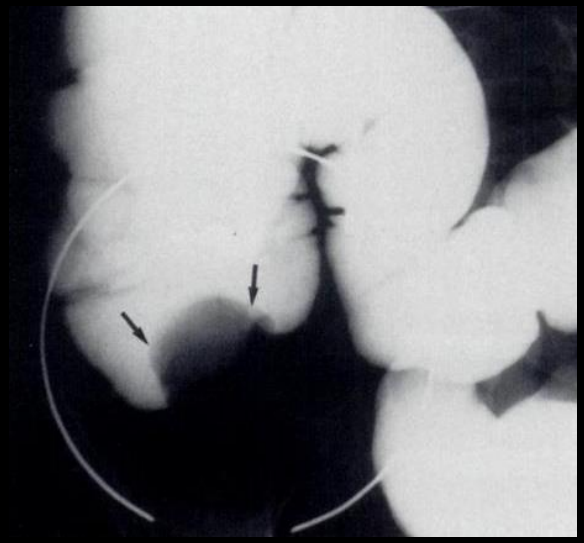

RadloGraphics 1992; 12:1247-1249

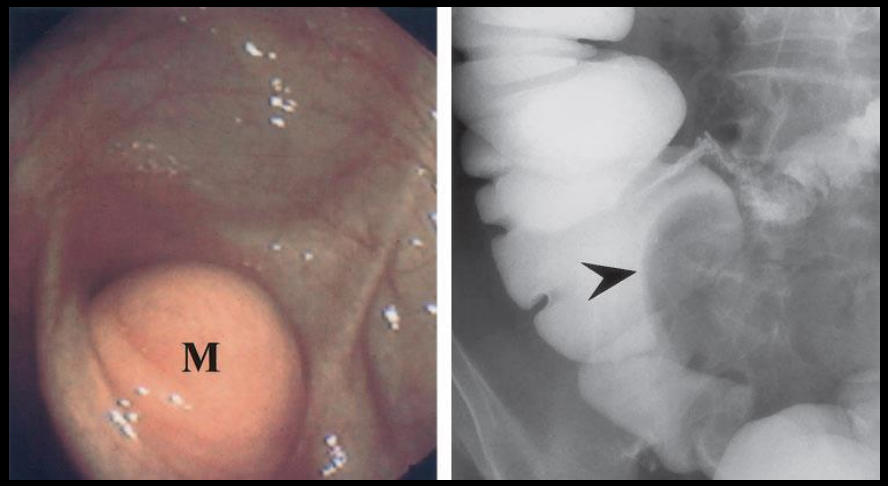

Perry J. Pickhardt et al. Primary Neoplasms of the Appendix: Radiologic Spectrum of Disease with Pathologic Correlation. RadioGraphics 2003; 23:645–662

Achados em Ecografia

A ecoestrutura intra-luminal pode ter dois aspectos típicos dependendo da natureza do conteúdo:

- Massa heterogénea: se composição gelatinosa da mucina com ecos internos na posição mais dependente;
- Massa quistica anecogénica com reforço acústico posterior: se composição líquida e homogénea.

- Parede bem delimitada;

- Calcificações arciformes ou punctiformes podem estar presentes;

Achados em Ecografia

- Em alguns casos o mucocelo tem aspecto em forma de "pêra" ou "coxa de frango" devido a uma porção menos dilatada do apêndice.

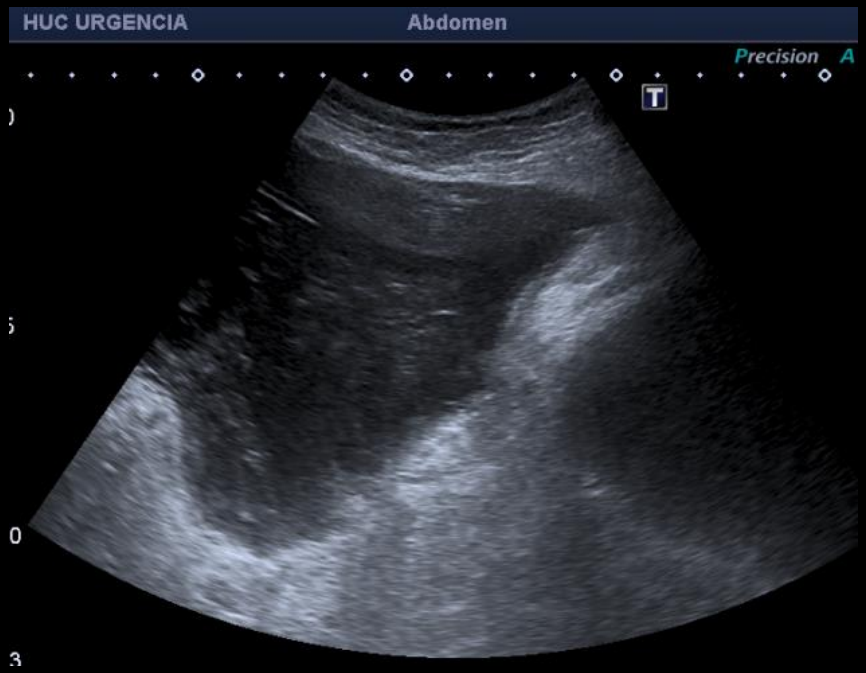

Perry J. Pickhardt et al. Primary Neoplasms of the Appendix: Radiologic Spectrum of Disease with Pathologic Correlation. RadioGraphics 2003; 23:645–662

Mucocelo do Apêndice

- A Tomografia Computorizada método de imagem de escolha quando se suspeita de uma massa apendicular.

- Achados clássicos :
  - Massa quística arredondada/tubular bem delimitada com base no cego;
  - Baixa atenuação - A densidade depende do conteudo de mucina, variando desde densidade de água a densidade de tecidos moles
  - Calcificação mural sugere o diagnóstico – não diferencia entre maligno e benigno!
  - Após administração de contraste iodado endovenoso há realce discreto parietal;
  - Efeito de massa com deslocação de ansas intestinais adjacentes em vez de processo infiltrativo.

Mucocelo do Apêndice

- A calcificação é uma resposta distrófica devido a um processo inflamatório crónico iniciado pela mucina na parede do apêndice. Este processo pode levar a um **apêndice de porcelana**.

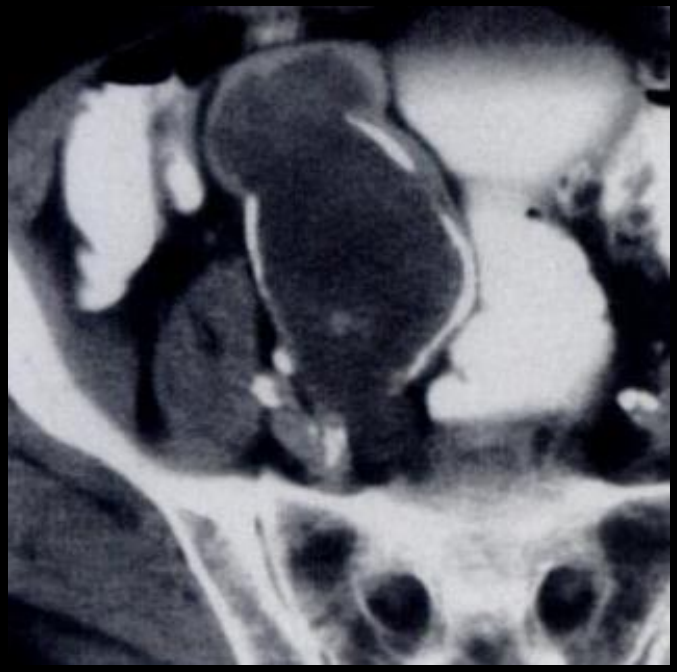

David Madwed,1 R. Mindelzun, and R. B. Jeffrey, Jr. Mucocele of the Appendix: Imaging Findings. *AJR* 159:69-72, July 1992

Mucocelo infectado

- A presença de gás intraluminal ou nivel hidro-aéreo no interior do mucocelo sugere sobreinfecção – pode ocorrer nos mucocelos benignos ou malignos!
- Manifestação clínica: Apendicite aguda.
- TC:
  - Massa quística complexa de paredes espessadas.
  - Presença de gás no interior do mucocelo.

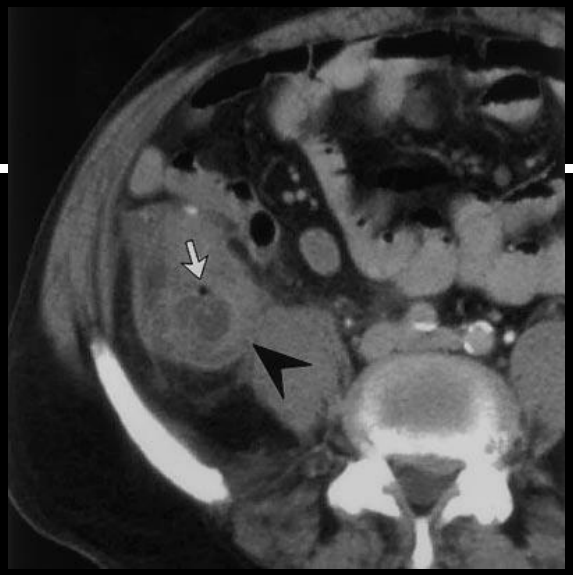

Perry J. Pickhardt et al. Primary Neoplasms of the Appendix: Radiologic Spectrum of Disease with Pathologic Correlation. RadioGraphics 2003; 23:645–662

Tomografia Computorizada

Achados sugestivos de apendicite aguda com mucocelo:

- Dilatação cística do apêndice
- Calcificação mural
- Diâmetro luminal > 1,3cm

- Se estes achados estiverem presentes numa apendicite aguda, o cirurgião deve ser alertado para a possibilidade de coexistir mucocelo, visto que o procedimento cirúrgico pode ter que ser alterado.

Tomografia Computorizada

- Tamanho
- Forma
- Espessamento da parede
- Irregularidade da parede*
- Septos internos
- Calcificação parietal

Não ajudam a diferenciar cistoadenoma mucinoso de cistoadenocarcinoma mucinoso!

AJR 2013; 201:W590–W595

Hao Wang[1]
Yong-Qi Chen[2]
Ran Wei[1]
Qing-Bing Wang[1]
Bin Song[1]
Cang-Yi Wang[1]
Bei Zhang[1,3]

Appendiceal Mucocele: A Diagnostic Dilemma in Differentiating Malignant From Benign Lesions With CT

OBJECTIVE. The purpose of this study was to assess the feasibility of using CT to differentiate malignant from benign lesions in patients with pathologically confirmed appendiceal mucoceles.

Tomografia Computorizada

- Realce de nódulo da parede;
- Presença de pseudomixoma peritoneal.

<u>Características que sugerem malignidade</u>!

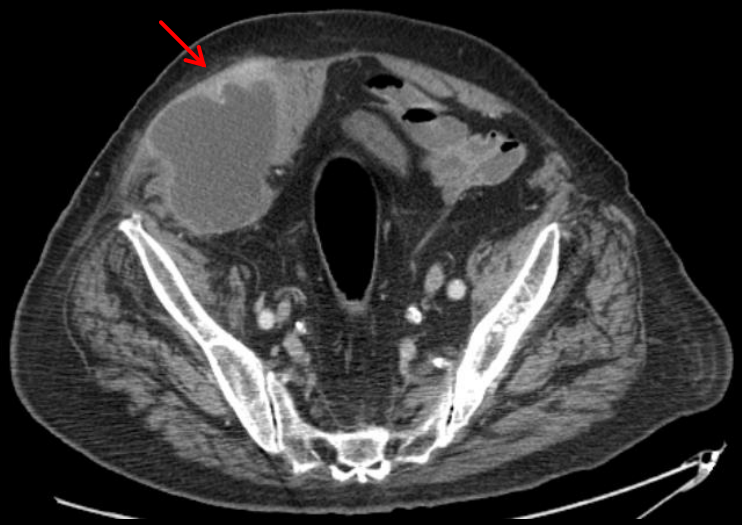

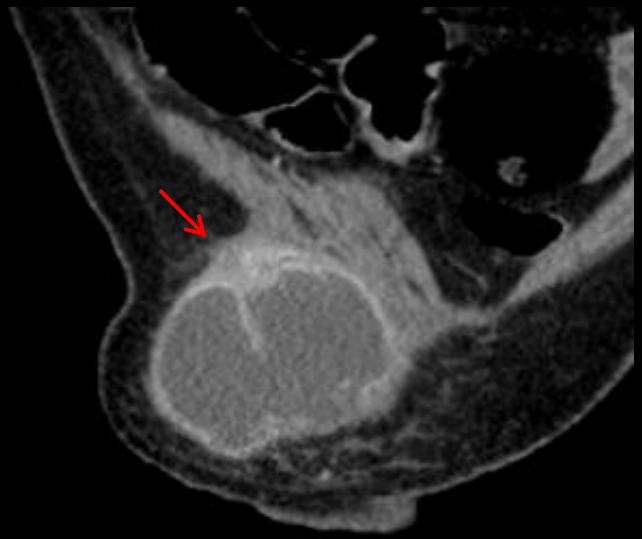

Complicações

- ***Apendicite aguda*** – manifestação mais comum – obstrução luminal
- ***Invaginação do mucocelo apendicular*** – Oclusão intestinal
- ***Torsão*** - gangrena.
- ***Hemorragia GI***
- ***Obstrução ureter direito***
- ***Pseudomixoma peritoneal***

Complicações

Pseudomixoma Peritoneal:

- Acumulação de material gelatinoso na cavidade peritoneal devido à rotura de mucocelo – benigno ou maligno;
- Pode ocorrer também por proliferação difusa de células neoplásica através do peritoneu (extensão transmural);
- Forte associação com ***cistoadenocarcinoma mucinoso***;
- Mau prognóstico;
- Aderências e obstrução intestinal são as complicações mais frequentes.

Complicações

Pseudomixoma Peritoneal

- TC mostra ascite de baixa densidade associada a scalloping do fígado e baço pela mucina intraperitoneal (implantes peritoneais).
- Há múltiplas áreas de calcificação septal (setas)
- Também associada a outros tumores: cistoadenomas ou cistoadenocarcinomas mucinosos do ovário.

Tratamento

- O tratamento cirúrgico é mandatório pelo potencial de tranformação maligna e prevenção do pseudomixoma peritoneal.

- O diagnóstico é extremamente importante antes da cirurgia porque vai condicionar a técnica cirúrgica.

⇓

Abordagem laparoscópica contra-indicada

- **Apendicectomia:**
  - Tumor carcinóide < 2cm;
  - Cistoadenoma mucinoso.

- **Hemicolectomia direita:**
  - Tumor carcinóide >2cm;
  - Cistoadenocarcinoma mucinoso.

Bibliografia

- Penelope L. Moyle et al. Nonovarian Cystic Lesions of the Pelvis. RadioGraphics 2010; 30:921–938
- Genevieve L. Bennett. CT Diagnosis of Mucocele of the Appendix in Patients with Acute Appendicitis. AJR 2009; 192:W103–W110
- Thara Persaud. Giant Mucinous Cystadenoma of the Appendix. RadioGraphics 2007; 27:553–557
- Perry J. Pickhardt et al. Primary Neoplasms of the Appendix: Radiologic Spectrum of Disease with Pathologic Correlation. RadioGraphics 2003; 23:645–662
- David Madwed,1 R. Mindelzun, and R. B. Jeffrey, Jr. Mucocele of the Appendix: Imaging Findings. *AJR* 159:69-72, July 1992
- Hyo K. Lim et al. Primary Mucinous Cystadenocarcinoma of the appendix: CT findings. AJR 1999; 173:1071-1074.

Obrigada